



2024 **DUS** 1. Dönem

# Orijinal Sorular

Kazanan her 4 kişiden 3'ü DUSDATA'dan

**DUS** Haziran  
2023'de

İlk 10'da 8 kişi,  
İlk 50'de 38 kişi,  
İlk 100'de 79 kişi,  
İlk 200'de 151 kişi,

İlk 300'de

**224**

**DUS** Ekim  
2023'de

İlk 10'da 9 kişi,  
İlk 50'de 42 kişi,  
İlk 100'de 72 kişi,  
İlk 200'de 142 kişi,

İlk 300'de

**226**

kişi Dusdata ile kazandı...

[www.dusdata.com](http://www.dusdata.com)



*Şampiyonların  
Notu'nda*

**4 BÜYÜK  
YENİLİK!**

**TEMEL BİLİMLER**



**KLİNİK BİLİMLER**



**1**

**DAHA AZ  
SAYFA**

Bilgiyi azaltmadan,  
**berrak ve sade** anlatım

**2**

**DAHA ÇOK  
GÖRSEL**

Anlamayı kolaylaştırıcı  
her unsur eklendi...

**3**

**BOLCA PRATİK  
TABLO**

Yılların deneyimiyle  
konuları özetleyen **tablolar**

**4**

**EN GÜNCEL,  
EN DOĞRU**

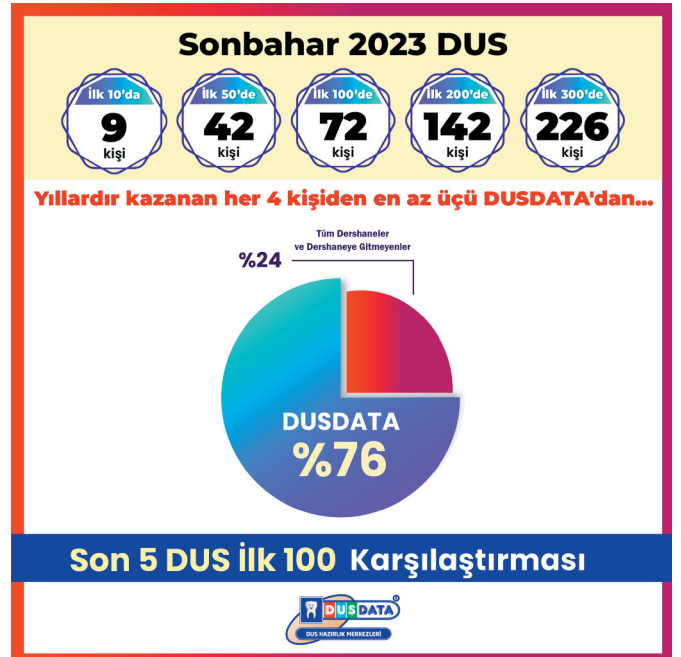
- Yeni **textbook bilgileri** eklendi.
- Tüm **geribildirimler** yansıtıldı.
- Branşlar arası **çelişkiler** vurgulandı.

Satın almak için: [www.klinisyen.com](http://www.klinisyen.com)

# 2024 İLKBAHAR DUS

## TEMEL BİLİMLER TESTİ

- Fossa pterygopalatina'yı fossa cranii media'ya bağlayan yapı aşağıdakilerden hangisidir?**
  - Fissura orbitalis inferior
  - Fissura orbitalis superior
  - Foramen rotundum
  - Foramen sphenopalatinum
  - Foramen palatinum majus
- Alt dişlerin anestezisi sırasında nervus alveolaris inferior tam kesisi oluşan bir hasta için aşağıdaki kaslardan hangisinde felç görülmesi en olasıdır?**
  - Musculus mylohyoideus
  - Musculus geniohyoideus
  - Musculus digastricus, venter posterior
  - Musculus stylohyoideus
  - Musculus genioglossus
- Hamulus pterygoideus aşağıdaki anatomik yapılardan hangisinin uzantısıdır?**
  - Spina nasalis posterior
  - Processus clinoideus posterior
  - Processus pterygospinosus
  - Lamina medialis, processus pterygoidei
  - Crista infratemporalis
- Dili genişletip düzleştiren kas aşağıdakilerden hangisidir?**
  - Musculus longitudinalis superior
  - Musculus transversus linguae
  - Musculus longitudinalis inferior
  - Musculus palatoglossus
  - Musculus verticalis linguae
- 17 ve 18 numaralı Brodmann sahalarının olası bir iskemi ile hasarlanması durumunda aşağıdaki bulgulardan hangisinin görülmesi en olasıdır?**
  - Kısmi görme kusuru
  - Motor hareketlerde kontrol ve koordinasyon kusuru
  - Motor konuşma bozukluğu
  - Duyusal konuşma bozukluğu
  - Somatik duyu kusuru
- Aşağıdaki sinirlerden hangisinin muayenesi için foramen supraorbitale'ye baskı uygulamak suretiyle hassasiyet varlığı araştırılır?**
  - Nervus facialis
  - Nervus trigeminus
  - Nervus vagus
  - Nervus glossopharyngeus
  - Nervus oculomotorius
- Gevşek bağ dokusunda bulunan, oval görünümü, granüllü endoplazmik retikulum yoğunluğu nedeniyle bazofilik boyanan, çekirdeği eksantrik yerleşimli ve at arabası tekerleği görünümünde olan hücre antikör üretiminden sorumludur. Temel özellikleri verilmiş olan bağ dokusu hücresi aşağıdaki hücrelerin hangisinden köken alır?**
  - Megakaryosit
  - T lenfosit
  - B lenfosit
  - Monosit
  - Eozinofil
- Diş gelişimi aşağıdaki yapılardan hangisinin belirmesiyle başlar?**
  - Hertwig epitel kök kını
  - Diş tomurcuğu
  - Diş çanı
  - Dental lamina
  - Mine organı



9. Mastikatör mukoza ile ilgili aşağıdaki ifadelerden hangisi yanlıştır?

- A) Tat tomurcuklarını içerir.
- B) Diş etlerinde bulunur.
- C) Sert damakta bulunur.
- D) Keratinize ve parakeratinize epitel hücreleri içerir.
- E) Epitel tabakası çok katlıdır.

10. Aşağıdaki kemiklerden hangisi nöral krista kökenlidir?

- A) Sternum
- B) Kosta
- C) Oksipital kemik
- D) Paryetal kemik
- E) Maksilla

11. Aşağıdaki etkili faktör – gastrointestinal motiliteye etkisi eşleştirmelerinden hangisi yanlıştır?

- A) Asetilkolin – Motilite artışı
- B) Sekretin – Mide hareketlerinde ve boşalmasında yavaşlama
- C) Motilin – İntestinal motilitede yavaşlama
- D) Kolesistokinin – Safra kesesinde kasılma
- E) Gastrik inhibitör peptid – Mide hareketlerinde azalma

12. Metabolik asidozda aşağıdakilerden hangisinin görülmesi beklenmez?

- A) Kanda azalmış bikarbonat
- B) Solunum hızının azalması
- C) Bikarbonat atılımında azalma
- D) Artmış amonyum atılımı
- E) Artmış hidrojen iyonu atılımı

13. Aşağıdaki kas türlerinden hangisinde tetani görülmez?

- A) Tip I iskelet kası
- B) Kalp kası
- C) Tip IIb iskelet kası
- D) Çok üniteli düz kas
- E) Tip IIa iskelet kası

14. Aşağıdakilerden hangisi vazopressin hormonunun sekresyonunu azaltır?

- A) Kan glikoz düzeyinin artması
- B) Plazma osmolaritesinin artması
- C) Kan basıncının artması
- D) Şok tablosu
- E) Kan hacminin azalması

15.

- I. Voltaj kapılı sodyum kanalı
- II. Mekanik kapılı potasyum kanalı
- III. Ligand kapılı kalsiyum kanalı

Lokal anestezipler, yukarıdaki iyon kanallarından hangilerini bloke ederek etki gösterirler?

- A) Yalnız I
- B) Yalnız II
- C) Yalnız III
- D) I ve II
- E) I ve III

16. Hipotalamusta sirkadiyen ritim düzenleyici çekirdek aşağıdakilerden hangisidir?

- A) Paraventriküler çekirdek
- B) Supraoptik çekirdek
- C) Arkuat çekirdek
- D) Suprakiazmatik çekirdek
- E) Dorsomedial çekirdek

17. Fibröz protein kollajen yapısında aşağıdakilerden hangisi bulunmaz?

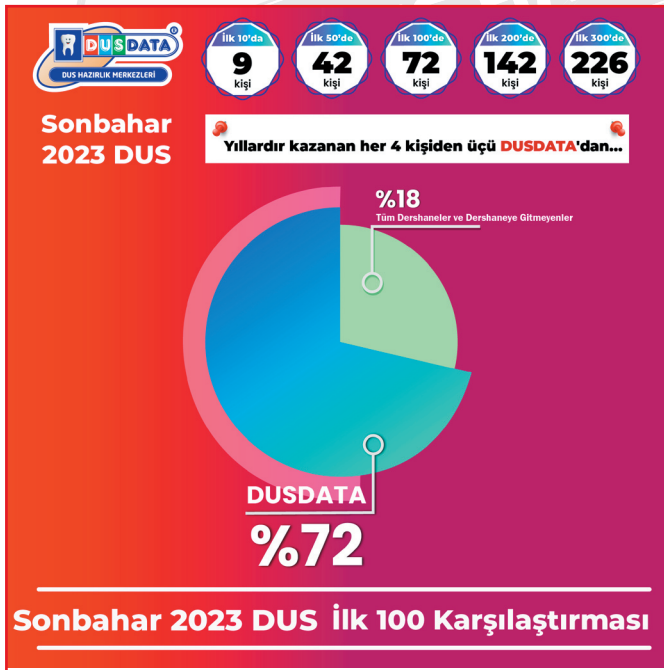- A) Monosakkarit
- B) Hidroksilizin
- C) Hidroksiprolin
- D) Peptit zincirlerinde glisin-X-Y üçlü aminoasit dizi tekrarı
- E) Desmozin çapraz bağları

18. Aşağıdaki metabolik yolların hangisi NADP<sup>+</sup> bağımlı olarak gerçekleşir?

- A) Laktatın pirüvata dönüşümü
- B) Malatin oksaloasetata dönüşümü
- C) Pirüvatin asetil-KoA'ya dönüşümü
- D) Glukoz-6-fosfatın 6-fosfoglukonata dönüşümü
- E) Alfa ketoglutaratın süksinil-KoA'ya dönüşümü

19. Aşağıdakilerden hangisi karaciğer dokusunun kendi enerji gereksiniminde yakıt kaynağı olarak kullanılmaz?

- A) Glukoz
- B) Keton cisimleri
- C) Amino asitler
- D) Yağ asitleri
- E) Laktat



# Sonbahar 2023

**İlk 100'de ama fakülte derecesiyle\* mezun olmayan kursiyerlerimizin sayısı**

\*Yeni mezun (İlk sınavı) veya intern olup ilk 3 içinde olanlar fakülte derecesi kabul edilmiştir.

Adı Soyadı	Puan	Sıra
Emine Hazan AKÇADOĞAN	75,042	1
Yusuf Bekir KARA	73,201	3
Oğuzhan ERDEM	72,955	4
Arda TOPTAŞ	72,218	7
Selin ÖZMAÇIN	72,096	8
Ersagun KARA	71,973	9
Sinem KAYABAŞ	71,605	12
Zehra REKALI	71,605	12
Mertkan ZEYREKOĞLU	71,605	12
B**** H**** G****	71,605	12
Evrin ÖZTÜRK	71,236	18
Aybüke ERDOĞAN	71,236	18
Veli Can KOÇYİĞİTOĞLU	71,113	22
Sinem UYANIK	71,113	22
Mert Osman DEMİRCİ	71,113	22
Pelin KURT	70,991	27
Nursena ŞAHİN	70,868	28
Halimcan KOŞAR	70,868	28
Gizem ÜÇÜNCÜOĞLU	70,745	32
Ahmet Emre TEMELCİ	70,500	33
Bengisu GÜRSOY	70,377	34
Umut KIVILCIM	69,886	37
Cansu VAROL	69,886	37
Kenan ÖZTAN	69,886	37
Ahsen ÖZTÜRK	69,763	40
Emine AYDIN	69,763	40
Dilara GEZGİN ÇAKMAK	69,640	43
İsmail KOCAKAHYA	69,517	46
Orhan Gazi DEMİR	69,272	48
Muhammed Furkan AYDIN	69,149	50
Şeyma YILDIZ	69,149	50
Ömer GÜL	69,149	50
Simge BURGUCU	69,149	50



Sonbahar 2023'de

**65**

kursiyerimiz  
fakülte derecesi  
değil

Adı Soyadı	Puan	Sıra
Barkın ATABEY	69,149	50
Ervanur ÇALIŞKAN	69,149	50
Dilan ATEŞ	69,149	50
Osman KOÇ	69,149	50
Hasan Ersin ÖZKAYA	69,026	59
Buse KELEMENÇE	69,026	59
Ayça ÖZSOY	69,026	59
Ayşe Azra ÖZDEMİR	69,026	59
Sema Nur CANER	68,904	66
Tuğçe ÇEVİK	68,904	66
Ceren Nesrin EŞBERK	68,658	72
Elif AKSOY	68,658	72
Selim KESMEN	68,658	72
Sude ERDEN	68,658	72
Aysime Yağmur ULUS	68,658	72
Fatma KAYA	68,658	72
Beyhan BİRCAN	68,658	72
Bayram AYGÜN	68,535	81
Şule ERDEN	68,535	81
Elif Ece IŞIK	68,535	81
Ezgi AKTAŞ	68,535	81
Rana KESER	68,535	81
Asuman SARIALTIN	68,535	81
Furkan TUNÇER	68,535	81
Filiz Göksel CEYLAN	68,412	90
Sevdenur AYDOĞUŞ	68,412	90
Artun YANGIN	68,290	93
Ceren YEL	68,290	93
Gözde Nur KARAHAN	68,290	93
Merve İSLAMOĞLU	68,247	96
İbrahim Halil ERGÜL	68,167	97
Necati NALÇACI	68,167	97

**İlk 100'de ama üç büyük ilde olmayan kursiyerlerimizin sayısı**

Adı Soyadı	Puan	Sıra	Şube
E. Hazan AKÇADOĞAN	75,042	1	Zonguldak
Ersagun KARA	71,973	9	Online
Büşra UYSAL	71,850	10	Isparta
Öykü Beyhan YILMAZ	71,236	18	Kocaeli
Evrin ÖZTÜRK	71,236	18	Aydın
Sinem UYANIK	71,113	22	Bolu
Ramazan TAMER	70,868	28	Hatay
Halimcan KOŞAR	70,868	28	Online
Gizem ÜÇÜNCÜOĞLU	70,745	32	Ordu
Kenan ÖZTAN	69,886	37	Online
Ahsen ÖZTÜRK	69,763	40	Konya
Emine AYDIN	69,763	40	Kayseri
İsmail KOCAKAHYA	69,517	46	Kocaeli
M. Furkan AYDIN	69,149	50	Denizli
Şeyma YILDIZ	69,149	50	Online
Barkın ATABEY	69,149	50	Aydın
Dilan ATEŞ	69,149	50	Online
H. Ersin ÖZKAYA	69,026	59	Online

Adı Soyadı	Puan	Sıra	Şube
Sema Nur CANER	68,904	66	Kayseri
Elif AKSOY	68,658	72	Antalya
Selim KESMEN	68,658	72	Antalya
Sude ERDEN	68,658	72	Kocaeli
Fatma KAYA	68,658	72	Gaziantep
Beyhan BİRCAN	68,658	72	Denizli
Bayram AYGÜN	68,535	81	Trabzon
Şule ERDEN	68,535	81	Online
Elif Ece IŞIK	68,535	81	Online
Ezgi AKTAŞ	68,535	81	Erzurum
Rana KESER	68,535	81	Samsun
Furkan TUNÇER	68,535	81	Isparta
Sevdenur AYDOĞUŞ	68,412	90	Trabzon
Artun YANGIN	68,290	93	Online
Mine TÜRK	68,167	97	Aydın
İbrahim Halil ERGÜL	68,167	97	Online
Necati NALÇACI	68,167	97	Online

Sonbahar  
2023'de  
**35**  
kursiyerimiz  
üç büyük ilde  
değil

20. Aşağıdakilerden hangisi hipokalsemi kliniğinde görülen tipik bir bulgudur?
- A) Letarji  
B) Parmaklarda parestezi  
C) Artmış kırık riski  
D) QT intervalinde kısalma  
E) Konstipasyon
21. Üç bin metre yarışına başlayan bir atletin kas kasılması sürecinde artan ATP hidrolizi ile ilgili aşağıdaki ifadelerden hangisi doğrudur?
- A) Glukojen sentezi artar.  
B) Laktat oluşumu azalır.  
C) Fosfofruktokinaz-1 (PFK-1) aktivasyonu artar.  
D) Plamitatın (C16:0) asetil-KoA'ya oksidasyonu azalır.  
E) Elektron transport zincirinde NADH oksidasyonu azalır.
22. Trikarboksilik asit döngüsü ile ilgili aşağıdaki ifadelerden hangisi yanlıştır?
- A) Trikarboksilik asit döngüsünde üç karbonlu bileşikler oluşmaz.  
B) Trikarboksilik asit döngüsünde görev alan enzimler bazı B grubu vitaminlerin koenzimlerini kullanır.  
C) Trikarboksilik asit döngüsünde substrat düzeyinde fosforilasyon gerçekleşir.  
D) Trikarboksilik asit döngüsünde oksidatif dekarboksilasyon gerçekleşir.  
E) Trikarboksilik asit döngüsünde görev yapan tüm enzimler mitokondri zarına bağlı olmadan matrikste serbest hâlde bulunur.
23. Aşağıdaki mikroorganizmalardan hangisinin kan transfüzyonu kaynaklı enfeksiyonlara neden olması en olasıdır?
- A) *Yersinia enterocolitica*  
B) *Pasteurella multocida*  
C) *Helicobacter pylori*  
D) *Enterococcus faecalis*  
E) *Pseudomonas aeruginosa*
24. Aşağıdaki bakterilerden hangisinin tanımlanmasında Gram boyama kullanılmaz?
- A) *Corynebacterium diphtheriae*  
B) *Listeria monocytogenes*  
C) *Erysipelothrix rhusiopathiae*  
D) *Mycobacterium tuberculosis*  
E) *Eikenella corrodens*
25. *Clostridium botulinum* toksini ile ilgili aşağıdaki ifadelerden hangisi yanlıştır?
- A) İnsanlarda en sık hastalık yapan serotipler A, B ve E serotipleridir.  
B) Terapötik ve kozmetik amaçlarla kullanılan botulinum toksini serotip A'dır.  
C) Motor nöronlarda asetilkolin salınımını inhibe ederek etki gösterir.  
D) Tüm serotipler, kolinerjik sinirlerin sinaptik veziküllerine bağlanır.  
E) Kan-beyin bariyerini geçerek santral sinir sistemini etkiler.
26. Aşağıdakilerden hangisi soğuk algınlığı virusları içinde yer almaz?
- A) Adenovirus  
B) Coronavirüs  
C) Metapneumovirus  
D) Enterovirus  
E) Astrovirus
27. Aşağıdakilerden hangisinin dokuda psödohip oluşurtması en olasıdır?
- A) *Histoplasma capsulatum*  
B) *Candida albicans*  
C) *Sporothrix schenckii*  
D) *Microsporum canis*  
E) *Cryptococcus neoformans*
28. Nötrofil bağımlı inflamasyon ve doku onarımından sorumlu en olası yardımcı T hücre (Th) tipi aşağıdakilerden hangisidir?
- A) Th1  
B) Th2  
C) Th9  
D) Th17  
E) Th22
- 29.
- I. Köyde hayvancılık yapan 40 yaşındaki erkeğin karaciğerinde 10 cm çaplı parazitik kistik kitle rastlantısal olarak saptanıyor.  
II. Kırk yaşındaki kadın kilo kaybı, gece terlemeleri ve hemoptizi ile başvuruyor. Akciğer grafisinde; sağ üst lobda lokalize, ortasında kazeifiye kavite bulunan, düzensiz sınırlı kitle benzeri bir lezyon saptanıyor.  
III. Midede yanma ile başvuran 40 yaşındaki erkekten alınan biyopside, aktif kronik gastrit bulguları ve foveolar bezlerin üzerinde basiller tespit ediliyor.

Yukarıda tanımlanan olguların hangilerinde hastalık etkenine karşı defansta primer rol oynayan lökosit tipi eozinofillerdir?

- A) Yalnız I  
B) Yalnız II  
C) Yalnız III  
D) I ve III  
E) II ve III

**İlkbahar 2023 DUS**

**FAKÜLTE DERECESİ (İLK 3'te) DEĞİLDİ**

**DUS 3.'sü oldu!**

**DUS DATA**  
DUS HAZIRLIK MERKEZLERİ

**Dt. Yusuf Bekir KARA**  
İSTANBUL ÜNİVERSİTESİ  
DİŞ HEKİMLİĞİ  
FAKÜLTESİ

Detaylı bilgi için: [www.dusdata.com](http://www.dusdata.com)

30. Unutkanlık ve bunama şikâyetleriyle getirilen 85 yaşındaki kadın hastanın nörolojik muayenesinde bilişsel yetkinliklerin bozulduğu saptanıyor. Hastaya manyetik rezonans görüntüleme (MRG) yapılıyor.

MRG'de beyin parankiminde saptanması muhtemel olan görüntü aşağıdaki mekanizmaların hangisiyle en çok ilişkilidir?

- A) Hiperplazi
- B) Aplazi
- C) Atrofi
- D) Displazi
- E) Hipertrofi

31. İyi diferansiye oral skuamöz hücreli karsinomun histopatolojisinde aşağıdakilerden hangisinin görülmesi en olasıdır?

- A) Sık atipik mitoz
- B) Tümör dev hücresi
- C) Tek hücre tarzında infiltrasyon
- D) Tümör adacıklarında keratin üretimi
- E) İgşi tümör hücreleri

32. Aşağıdakilerden hangisi oral kavitede görülen reaktif lezyonlardan biri değildir?

- A) İritasyon fibromu
- B) Eozinofilik granülom
- C) Piyojenik granülom
- D) Periferik ossifiye fibrom
- E) Periferik dev hücreli granülom

33. Aşağıdaki ilaçlardan hangisinin etkisine aracılık eden özgül reseptörü hücre membranının dış yüzeyinde yer almaz?

- A) Diazepam
- B) Albuterol
- C) İnsülin lispro
- D) Levotiroksin
- E) Amlodipin

34. Sistemik veya lokal olarak uygulanan pilokarpinin etkisi aşağıdakilerden hangisidir?

- A) Göz içi basıncının artması
- B) Göz bebeğinin büyümesi
- C) Tükürük salgısının artması
- D) Gastrointestinal hareketlerin azalması
- E) Kalp debisinin artması

35. Oral yoldan absorpsiyonu çok düşük seviyede olduğu için parenteral kullanımı olan, sadece enterokolit tedavisinde bağırsakta lokal etki oluşturmak için oral olarak verilen antibiyotik aşağıdakilerden hangisidir?

- A) Ko-trimoksazol
- B) Metronidazol
- C) Rifampisin
- D) Vankomisin
- E) Ornidazol

36. Kemoterapiye bağlı bulantıyı önlemek için kullanılan nörokinin-1 reseptör antagonisti ilaç aşağıdakilerden hangisidir?

- A) Metoklopramid
- B) Granisetron
- C) Aprepitant
- D) Deksametazon
- E) Lorazepam

37. Ökaryot hücrelerde revers transkriptaz özelliği gösteren enzim aşağıdakilerden hangisidir?

- A) Telomeraz
- B) DNA polimeraz
- C) DNA ligaz
- D) DNA metilaz
- E) DNA primaz

38. Laminin proteini ile ilgili aşağıdakilerden hangisi doğrudur?

- A) Hücre şeklinin korunmasını sağlar.
- B) Hücreye esneklik kazandırır.
- C) Hücre migrasyonunda rol oynar.
- D) Hücre-hücre adezyonunu sağlar.
- E) Epitel dokunun bazal laminaya bağlanmasını sağlar.

39.

- I. İnsan genomundaki genlerin tamamı protein kodlar.
- II. Çekirdek genomu antiparalel olarak yerleşmiş çift iplikli DNA'dan oluşur.
- III. 23 çift kromozom ve mitokondri içerisindeki DNA dizilerinin tamamı insan genomunu teşkil eder.

İnsan genomu ile ilgili yukarıdaki ifadelerden hangileri doğrudur?

- A) Yalnız I
- B) II ve III
- C) Yalnız II
- D) I ve III
- E) I, II ve III

40. DNA hasarı durumunda hücre döngüsünün G1 fazında durdurulmasından sorumlu olan protein aşağıdakilerden hangisidir?

- A) CDK2/4
- B) Rb
- C) p53
- D) Siklin D
- E) E2F



DUS HAZIRLIK MERKEZLERİ

## Sonbahar 2023 DUS



Dr. Emine Hazan  
AKÇADOĞAN  
Puanı: 75.042

**İlk 10'da 9 kişi, DUSDATA İLE KAZANDI**

# TÜRKİYE 1.'si

**ZONGULDAK İL BİRİNCİSİ**



**1.**

**Dt. Emine Hazan  
AKÇADOĞAN**

**Puanı : 75.042**

[www.dusdata.com](http://www.dusdata.com)

# 2024 İLKBAHAR DUS

## KLİNİK BİLİMLER TESTİ

- Dentin ile ilgili aşağıdaki ifadelerden hangisi yanlıştır?**
  - Dentinin inorganik yapısında karbonattan zengin, kalsiyumdan fakir apatit bulunmaktadır.
  - Dentinin organik yapısında, en fazla Tip I kollojen bulunmaktadır.
  - Dentin tübül sayısı mine-dentin sınırından pulpaya doğru gittikçe azalmaktadır.
  - Dentin-pulpa birleşimindeki dentin yapısı, mine-dentin sınırındaki dentin yapısına göre daha fazla geçirgenlik göstermektedir.
  - Dentinin elastik yapısı, kırılma olan mine dokusuna stres kırıcı etki göstermektedir.
- Aşağıdaki ilaç gruplarından hangisinin kullanımında tükürük akışının azalması en az olasıdır?**
  - Antihistaminik
  - Antipsikotik
  - Antihipertansif
  - Diüretik
  - Antiinflatuvar
- Aşağıdakilerden hangisi başlangıç mine çürüğünün tabakalarından biri değildir?**
  - Karanlık tabaka
  - Lezyonun gövdesi
  - Transludent tabaka
  - Enfekte tabaka
  - Yüzey tabaka
- Minedeki histolojik oluşumlarla ilgili aşağıdaki ifadelerden hangisi yanlıştır?**
  - Mine prizmalarının yapısındaki ve mineralizasyonundaki farklılıkların sonucunda oluşan ve büyüme çizgileri olarak adlandırılan oluşuma Retzius çizgileri denir.
  - Doğum sırasında oluşan inkremental çizgi neonatal çizgi olarak adlandırılır.
  - Mine yüzeyinden mine-dentin sınırına uzanan hipermineralize yapılar mine tuğları olarak adlandırılır.
  - Mine yüzeyinden mine-dentin sınırına uzanan hipomineralize yaprak benzeri defektler mine lamelleri olarak adlandırılır.
  - Mine-dentin sınırından mine içerisine uzanan odontoblast uzantıları mine pistonları olarak adlandırılır.
- Aşağıdaki bakterilerden hangisi mitis grubu streptokoklardan değildir?**
  - Streptococcus sanguinis*
  - Streptococcus infantis*
  - Streptococcus peroris*
  - Streptococcus oralis*
  - Streptococcus cristatus*
- Işık polimerize olan kompozit rezinlerin polimerizasyonları sırasında meydana gelen hacimsel büzülme ile ilgili aşağıdaki ifadelerden hangisi yanlıştır?**
  - Kompozit rezinin organik matriks yüzdesi ne kadar fazla ise polimerizasyon büzülmesi de o kadar fazla olur.
  - Kompozit rezinin doldurucu oranı arttıkça polimerizasyon büzülmesi azalır.
  - Polimerizasyon sırasında meydana gelen hacimsel büzülme diş restorasyon bağlanma ara yüzeyinde strese neden olur.
  - Sınıf I kaviteelerde kompozit rezinlerin polimerizasyonuna bağlı olarak gelişen hacimsel büzülmenin etkileri en düşük düzeydedir.
  - Kompozit rezinlerin tabakalama yöntemiyle yerleştirilmesi hacimsel büzülmenin neden olduğu negatif etkilerin azaltılmasında kullanılan yöntemlerden biridir.
- Yirmi beş yaşındaki erkek hastanın ortodontik tedavisi, Bolton uyumsuzluğu nedeniyle üst santral dişleri arasında 2 mm genişliğinde diastema bırakılarak tamamlanıyor. Hastanın orta hat diastemasının, mine dokusunda preparasyon yapılmadan direkt yöntem kullanılarak kompozit rezin ile restorasyonuna karar veriliyor.**
  - Üç aşamalı etch-and-rinse
  - İki aşamalı etch-and-rinse
  - İki aşamalı self-etch
  - Tek aşamalı self-etch

**Bu hastanın tedavisinde en güçlü adeziv bağlantıyı oluşturan iki adeziv sistem aşağıdakilerden hangisinde birlikte verilmiştir?**

- I ve II
- II ve III
- I ve IV
- III ve IV
- II ve IV

- Soft-start polimerizasyon ile ilgili aşağıdaki ifadelerden hangisi doğrudur?**

- Rezin yüzeyine aralıklı ve uzun sürelerle uygulanan polimerizasyonu ifade eder.
- Kompozit rezin içinde stres oluşumunu artıran bir polimerizasyon yöntemidir.
- Bu polimerizasyon yönteminin klinik olarak uygulanması kompozit rezin materyalin sertliğinin azalmasına neden olur.
- Kompozit rezin materyalin yapısında oluşan polimerizasyon büzülmesini azaltan bir yöntemdir.
- Klinik olarak restorasyon kenarlarına adaptasyonun azalmasına neden olur.



**SONBAHAR 2023**  
DUSDATA Farkı ile

## Puan Arttıranlar

### “Dt. Tutku KÜÇÜK”

İlkbahar 2023 DUS		Sonbahar 2023 DUS
Puanı: 54.795		Puanı: 66.571



DUS HAZIRLIK MERKEZLERİ

DUSDATA'nın **EFSANE**  
hocalarının analitik  
yaklaşımlarıyla

**DUS**  
**Vaka**  
**Kampı**

Artık  
**DUS'da**  
**vaka soruları**  
daha çok soruluyor!

İlkbahar 2024 DUS'unda  
**65 vaka**  
soruldu

- ★ **11** tam günde
- ★ **2.200** vaka sorusu eşliğinde
- ★ **Online** (Sınırsız izleme hakkı)

Örnek ders videoları **You Tube** /dusdata'da

**3 - 6 - 9 - 12**

aylık paket seçeneklerini satın almak için;  
[www.tusdataonline.com](http://www.tusdataonline.com)

9. Aşağıdakilerden hangisinin ofis tipi vital diş beyazlatma tedavisinin başarısını etkilemesi en az olasıdır?
- A) Beyazlatma ajanındaki peroksit konsantrasyonu  
B) Beyazlatma ajanının pH'sı  
C) Beyazlatma ajanının dişle temas süresi  
D) Beyazlatma ajanının rengi  
E) Isı uygulanması
12. Dental porselenin fazla fırınlanmasına bağlı olarak, kristalin presipitasyonu sonucu translüensisini kaybedip bulutsu bir görüntü oluşmasına ne ad verilir?
- A) Cam infiltrasyonu  
B) Nem korozyonu  
C) Sinterizasyon  
D) Devitrifikasyon  
E) Oksidasyon

10. Aşağıdaki lazerlerden hangisinin dentin hassasiyetinin tedavisinde kullanılması en az olasıdır?
- A) CO<sub>2</sub> lazer  
B) Argon lazer  
C) Er:YAG lazer  
D) Er,Cr:YSGG lazer  
E) Nd:YAG lazer

13.

- I. Kullanılacak materyale yeterli yer temini ve estetik gereksinimler için preparasyon derinliği dentin seviyesinde olmalıdır.  
II. Simantasyondan önce feldspatik veya cam seramik restorasyonunun hidroflorik asit ile pürüzlendirilmesi bağlanma dayanımını artırır.  
III. Tetrasikline bağlı diş renklemelerinde yapım endikasyonu vardır.

Lamina restorasyonlar ile ilgili yukarıdaki ifadelerden hangileri doğrudur?

- A) Yalnız I  
B) Yalnız III  
C) I ve II  
D) II ve III  
E) I, II ve III

11. Santral dişler yeni sürdüğünde ya da az aşındığında gözlenebilen ve insizal yüzde bulunan oluşumların morfolojik adı aşağıdakilerden hangisidir?
- A) Pit  
B) Singulum  
C) Fissür  
D) Fossa  
E) Mamelon

14. Anteriyorda beş diş eksikliği olan Kennedy IV vakada, estetik gereksinimden dolayı rotasyonel giriş yolu oluşturulduğunda, ön bölgedeki tutuculuk aşağıdaki hareketli bölümlü protez elemanlarından hangisiyle sağlanır?

- A) Dişsizliğe komşu dayanakların mezial proksimal yüzeylerinde yerleştirilmiş minör bağlayıcı  
B) En posteriyordaki molar dişlerin distal yüzeyine yerleştirilmiş rehber plak  
C) Dişsizliğe komşu dayanakların lingual/palatinal andırkatlarına yerleştirilmiş kroşe  
D) Dişsizliğe komşu dayanakların lingual/palatinal yüzlerindeki tırnak  
E) En posteriyordaki molar dişlerin oklüzalinde bulunan uzatılmış tırnak

15. Kroşe tutuculu hareketli bölümlü protezlerde indirekt tutucuların temel görevi aşağıdakilerden hangisidir?

- A) Ana bağlayıcı protezin diğer komponentleriyle birleştirmek  
B) Besin birikimi olmasını engellemek  
C) Protezin dokulara doğru gömülmesini engellemek  
D) Protezin tutuculuğunu sağlayan temel eleman olma görevini üstlenmek  
E) Protezin dokulardan uzağa olan hareketini engellemek



**Sonbahar 2023 DUS**

DUS HAZIRLIK MERKEZLERİ



**İlk 10'da 9 kişi, DUSDATA İLE KAZANDI**

**TÜRKİYE 4.'sü**

**ANKARA İL BİRİNCİSİ**



**Dr. Oğuzhan ERDEM**

**Puanı : 72.955**

[www.dusdata.com](http://www.dusdata.com)



# Sadece fakülte derecelerine mi derece yaptırıyoruz?

*Ağinesi iştir kişinin,  
lafı bakılmaz*

İlk 100'de ama  
fakülte **DERECE**'si olmayan  
kursiyer sayımız

İlk 100'de ama  
üç Büyük İl'de olmayan  
kursiyer sayımız

**DUS**

**Sonbahar 2023**

sınavında

**65**

kursiyerimiz

**35**

kursiyerimiz

\*Bu sınavda ilk 100'de 72 kursiyerimiz vardı.

**DUS**

**İlkbahar 2023**

sınavında

**74**

kursiyerimiz

**34**

kursiyerimiz

\*Bu sınavda ilk 100'de 79 kursiyerimiz vardı.

**DUS**

**2022** sınavında

**76**

kursiyerimiz

**47**

kursiyerimiz

\*Bu sınavda ilk 100'de 85 kursiyerimiz vardı.

**DUS**

**2021** sınavında

**55**

kursiyerimiz

**28**

kursiyerimiz

\*Bu sınavda ilk 100'de 63 kursiyerimiz vardı.



İsim isim detayları görmek için  
[www.dusdata.com](http://www.dusdata.com)'u ziyaret ediniz.

16.

- I. Diş sınırları yuvarlatılmış apeks kısmı dişin merkezine doğru olacak şekilde üçgen şekilli olmalıdır.
- II. Kuvvetleri dişin uzun eksenine iletebilmesi için minör bağlayıcı ile tabanı arasındaki açı 90° olmalıdır.
- III. Dişin meziodistal çapının 1/3 veya 1/2'sinden fazla alan kaplamamalıdır.
- IV. Dişin kasp tepesinden diğer kasp tepesine bukkolingual boyutunun 1/2'si kadar alan kaplamalıdır.

**Hareketli bölümlü protez unsurlarından olan oklüzal tırnak yuvalarıyla ilgili yukarıda belirtilen hazırlama kurallarından hangileri doğrudur?**

- A) I, III ve IV  
B) III ve IV  
C) II ve IV  
D) I, II ve IV  
E) I ve II

17. Elli üç yaşındaki kadın hasta kliniğe 24 ve 25 numaralı diş eksiklikleri nedeniyle başvuruyor. Alınan anamnezde hastanın herhangi bir sistemik rahatsızlığı bulunmadığı belirleniyor. Hasta diş eksikliklerinin giderilmesinde uygulanacak tedavide, ağızda mevcut bulunan dişlerine preparasyon yaptırmak istemediğini belirtiyor. Yapılan klinik ve radyolojik muayene sonucunda 24 ve 25 numaralı dişler hariç ağızda tüm dişlerin mevcut ve periodontal olarak sağlıklı olduğu gözleniyor. Kayıp dişler bölgesinde vertikal kemik desteğinin yeterli olduğu saptanıyor. 23 ve 26 nolu dişler arasında 14 mm meziodistal mesafe, 24 ve 25 numaralı dişler bölgesinde ise 7 mm bukkopalatinal mesafe olduğu tespit ediliyor.

**Yukarıda tanımlanan vakada uygulanacak en uygun implant destekli sabit protetik planlama aşağıdakilerden hangisidir?**

- A) 3 mm çapında 2 adet dental implant destekli sabit restorasyon  
B) 4 mm çapında 2 adet dental implant destekli sabit restorasyon  
C) 5 mm çapında 2 adet dental implant destekli sabit restorasyon  
D) 6 mm çapında 2 adet dental implant destekli sabit restorasyon  
E) 6 mm çapında 1 adet dental implant destekli sabit restorasyon

18. Yirmi beş yaşındaki erkek hasta sol taraftaki azı dişlerinin karşılıklı temas etmediği ancak sağ taraftaki köpek dişlerinin çok sıkı temasta olduğu şikâyetiyle başvuruyor. Ek olarak ağzını rahat açamadığını; istirahat hâlinde bile sol kulak çevresinde ve yüzünde ağrı hissettiğini ve sol taraftaki dişlerle çiğneme yaptığında ağrısının şiddetlendiğini belirtiyor. Hekimin başparmağını, hastanın sol taraftaki molar dişlerine yerleştirerek mandibulayı aşağı ve öne doğru manipüle etmesi, dolayısıyla mandibulanın rotasyonu sonucunda, hasta ağrısının azaldığını ve aynı taraftaki azı dişlerinin daha rahat karşılıklı temas ettiğini söylüyor. Ayrıca hekim mandibulayı protrüze ettiğinde, defleksiyon gözlenmiyor.

**Bu hasta için en olası tanı aşağıdakilerden hangisidir?**

- A) Retrodiskal dokuların inflamasyonu  
B) Masseter kas spazmı  
C) Inferior lateral pterygoid kas spazmı  
D) Redüksiyonlu disk deplasmanı  
E) Redüksiyonsuz disk deplasmanı

19. Aşağıdaki temporomandibular eklem rahatsızlıklarında izlenen tanı – klinik bulgu eşleştirmelerinden hangisi yanlıştır?

- A) Redüksiyonsuz disk deplasmanı – Alt çenede ilgili eklem tarafına doğru defleksiyon  
B) Redüksiyonsuz disk deplasmanı – İlgili eklemde palpasyonda tıklama sesi  
C) Redüksiyonlu disk deplasmanı – Alt çenede ağzın açılması sırasında deviasyon  
D) Adezyon – Maksimum ağız açma miktarında azalma  
E) Osteoartrit – İlgili eklemde krepitasyon sesi

20.

- I. Optimum kasp ilişkisini sağlamak için maksiller ve mandibular dişler arasında bir dişe iki diş ilişkisi oluşturulur.
- II. Sentrik temaslar üst dişlerin palatinal kasları ile alt dişlerin santral fossasında oluşturulur.
- III. Maksiller bukkal kaslar oklüzal tabla ile temasta değildir.

**Lingualize oklüzyon ile ilgili yukarıdaki ifadelerden hangileri doğrudur?**

- A) Yalnız I  
B) Yalnız II  
C) I ve III  
D) II ve III  
E) I, II ve III

21. Miyofasiyal ağrı disfonksiyonu sendromu olan bir hastanın medikal tedavisinde aşağıdaki ilaç uygulamalarından hangisi yanlıştır?

- A) İbuprofen  
B) Piroksikam  
C) Asetilsalisilik asit  
D) Metoklopramid  
E) Metokarbamol

22. Elli beş yaşındaki erkek hasta; yüzünde tek taraflı, trigeminal sinirin maksiller dalı boyunca seyreden bölgeyi işaret ederek iki gündür devam eden çok şiddetli ağrı olmasından yakınıyor. Çok stresli bir dönem geçirmekte olduğunu belirten hastanın ilgili taraf cildinde vezikül şeklinde lezyonları ve oral mukozasında çok sayıda beyaz opak vezikülleri olduğu izleniyor.

**Bu hasta için en olası tanı aşağıdakilerden hangisidir?**

- A) Trigeminal nevralji  
B) Herpes simpleks  
C) Varisella  
D) Human papillomavirus  
E) Herpes zoster

23. İzole zigomatik ark kırıkları ile ilgili aşağıdaki ifadelerden hangisi yanlıştır?

- A) Bazı zigomatik ark kırıklarında cerrahi müdahale gerekmez.  
B) Rakun göz bulgusu spesifiktir.  
C) Trismus görülebilir.  
D) Saçlı deriden insizyonla bölgeye erişim sağlanabilir.  
E) İntraoral olarak bölgeye erişim sağlanabilir.



**SONBAHAR 2023**  
DUSDATA Farkı ile

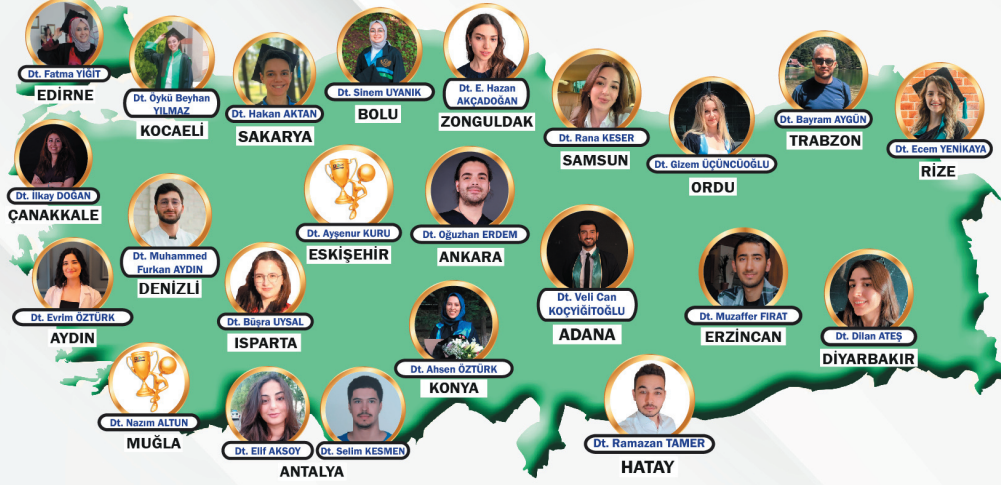
# Puan Arttıranlar

## “Dt. Dilara ERGEÇ”

İlkbahar 2023 DUS	Puan artışı	Sonbahar 2023 DUS
Puanı: 50.456	<b>8,761</b>	Puanı: 59.217

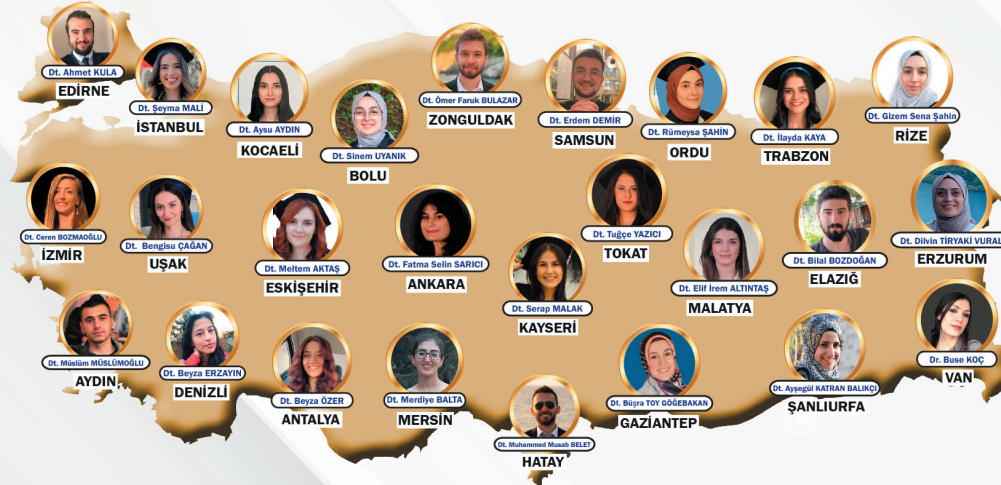
Sonbahar 2023

## İL BİRİNCİLERİMİZ



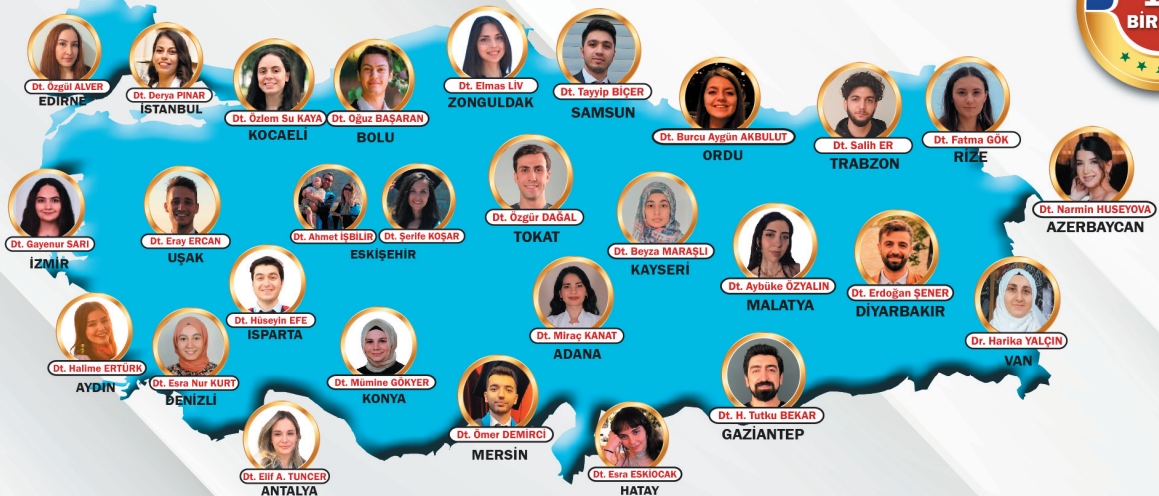İlkbahar 2023

## İL BİRİNCİLERİMİZ



DUS 2022 (Ekim)

## İL BİRİNCİLERİMİZ



24. Üçüncü molar dişlerden sonra en sık gömülü kalan dişler aşağıdakilerden hangisidir?

- A) Mandibular premolar dişler
- B) Mandibular kanin dişleri
- C) Maksiller santral dişler
- D) Mandibular lateral dişler
- E) Maksiller kanin dişleri

25. Aşağıdakilerden hangisi yara iyileşmesinin son basamağıdır?

- A) Yara bölgesine trombosit göçü
- B) Yara bölgesine fibroblast göçü
- C) Vazokonstriksiyon
- D) İnflamatuvar faz
- E) Remodeling

26. Aşağıdakilerden hangisi potansiyel malign (pre malign) bir lezyon değildir?

- A) Aktinik keratozis
- B) Liken planus
- C) Submuköz fibrozis
- D) Verruka vulgaris
- E) Likenoid reaksiyon

27. Aşağıdakilerden hangisi odontojenik epitelden köken alır?

- A) Melanom
- B) Papillom
- C) Ameloblastom
- D) Lipom
- E) Piyojenik granülom

28.

- I. D vitamini eksikliği tabloya eşlik eder.
- II. Erkeklerde kadınlara oranla daha fazla gözlenir.
- III. Tedavisinde antidepresan ilaçlar kullanılabilir.

Ağız yanması (burning mouth) sendromu ile ilgili yukarıdaki ifadelerden hangileri doğrudur?

- A) Yalnız III
- B) I ve II
- C) I ve III
- D) Yalnız II
- E) I, II ve III

29. Aşağıdakilerin hangisinde mavi sklera gözlenmesi en olasıdır?

- A) Ehlers-Danlos sendromu
- B) Crohn hastalığı
- C) Osteogenezis imperfekta
- D) Kleidokraniyal disostozis
- E) Osteomalazy

30.

- I. Primer herpetik gingivostomatitte, oral bölgedeki veziküller rüptüre olarak ülser formunu alabilmektedir.
- II. HSV-1'in primer enfeksiyonu çoğunlukla asemptomatik olarak seyretmektedir.
- III. Sekonder HSV enfeksiyonları intraoral bölgede sıklıkla bukkal mukoza gibi keratinize olmayan dokularda izlenmektedir.

Herpes simpleks virus (HSV) enfeksiyonlarıyla ilgili yukarıdaki ifadelerden hangileri doğrudur?

- A) Yalnız III
- B) I ve II
- C) I ve III
- D) Yalnız II
- E) I, II ve III

31. Bilinen sistemik bir hastalığı olmayan 42 yaşındaki kadın hasta rutin kontrol için başvuruyor. Hastanın ağız içi muayenesinde dil dorsumunda multipl, belirgin sarımsı beyaz sınırları olan kırmızı alanlar saptanıyor. Yakından bakıldığında bu alanlarda filiform papillaların olmadığı görülüyor. Herhangi bir semptomu olmayan hastanın takibine karar veriliyor. Üç hafta sonraki kontrolde kırmızı alanların normal görünümüne kavuştuğu, bununla birlikte dil dorsumunda farklı alanlarda benzer lezyonların geliştiği tespit ediliyor.

Bu hasta için en olası ön tanı aşağıdakilerden hangisidir?

- A) Skuamöz hücreli karsinom
- B) Median rhomboid glossit
- C) Atrofik kandidiyazis
- D) Eritroplaki
- E) Coğrafik dil

32. Yedi yaşındaki erkek hasta sağ ve sol alt posterior bölgede sert, ağrısız şişlik şikâyeti ile ailesi tarafından muayeneye getiriliyor. İntraoral muayenede bilateral alt birinci molar dişlerin lingual tüberküllerinin parsiyel olarak sürdüğü gözleniyor. Hastanın panoramik radyografında bilateral birinci molar dişlerin kökleri ile ilişkili, kortike sınırlı, uniloküler, yaklaşık 1x1 cm boyutlarında radyolusent lezyonlar izleniyor. Her iki dişin de vital olduğu saptanıyor.

Bu hastada en olası tanı aşağıdakilerden hangisidir?

- A) Cherubism
- B) Ameloblastoma
- C) Bukkal bifurkasyon kisti
- D) Dentigeröz kist
- E) Radiküler kist

33. Aşağıdakilerden hangisi vasküler yapıya ait bir kalsifikasyondur?

- A) Tonsillolit
- B) Antrolit
- C) Flebolit
- D) Sialolit
- E) Rinolit

**TUSDATA** **Ruhumuzda**  
**ŞAMPİYONLUK var!**

**TUS**  
İlk 10'da 6 kişi

**42 TUS**  
**37 BİRİNCİ**

İlk bahar TUS 2024 itibarıyla  
TUSDATA: 42 TUS önce kurs faaliyetine başlamıştır.

**DUS**  
İlk 10'da 9 kişi

**16 DUS**  
**14 BİRİNCİ**

08 Kasım 2023 itibarıyla  
Şu ana kadar toplam 16 DUS yapılmıştır.

**YDUS**  
**DAHİLİYE**  
Sonbahar 2023'te  
İlk 10'da 7 kişi

**Uz. Dr. Can KILINÇ**  
Puanı: 89,583

**YDUS**  
**PEDİATRİ**  
Sonbahar 2023'te  
İlk 10'da 10 kişi

**Uzm. Dr. Anıl GÖK**  
Puanı: 91,666

**Uzm. Dr. Kağan ÇALIŞKAN**  
Puanı: 91,666

34. Otuz beş yaşındaki erkek hastadan dental implant tedavisi öncesi konik ışınlı bilgisayarlı tomografi görüntüleri alınıyor. Hastanın tomografi görüntülerinde sağ maksiller sinüste total opasifikasyon ile birlikte, ilgili sinüsün ostiumunun kapalı olduğu ve sağ maksiller sinüsün boyutlarının sola göre daha az olduğu gözleniyor. Hastada enoftalmi ve hipoglobus görülüyor ve hasta bu iki durumun son birkaç yıl içerisinde geliştiğini belirtiyor.

**Bu hasta için en olası tanı aşağıdakilerden hangisidir?**

- A) Maksiller sinüs mukoseli
- B) Sessiz sinüs sendromu
- C) Mukus retansiyon kisti
- D) Maksiller sinüs hipoplazisi
- E) Sinonasal polipozis

35. Yirmi iki yaşındaki kadın hasta sağ yanak mukozasında üç gün önce ortaya çıkan yara ve ağrı şikâyeti ile başvuruyor. İntraoral muayenede sağ bukkal mukozada yaklaşık 5 mm çapında, ağrılı, tabanı sarımsı gri ve kenarları eritematöz ülsere lezyon görülüyor. Hasta, herhangi bir sistemik hastalığının olmadığını, sigara kullanmadığını ancak stresli bir dönemden geçtiğini bildiriyor. Daha önce farklı dönemlerde dilinde ve dudak mukozasında da benzer lezyonların çıktığını ve yaklaşık 10 gün içerisinde kendiliğinden iyileştiğini ifade ediyor.

**Bu hasta için en olası tanı aşağıdakilerden hangisidir?**

- A) Rekürrent aftöz stomatit
- B) Eritematöz kandidiyazis
- C) Primer herpetik gingivostomatit
- D) Oral skuamöz hücreli karsinom
- E) Travmatik ülser

36. Elli beş yaşındaki erkek hasta diş ağrısı şikâyeti ile başvuruyor. Hastanın klinik muayenesinde sağ ve sol yanak mukozasında kazımakla kalkmayan geniş ve diffüz gri-beyaz alanlar gözleniyor. Hastanın 35 yıldır sigara ve alkol içme hikâyesi olduğu öğreniliyor. Yanak mukozası gerginleştirildiğinde bu alanların kaybolduğu izleniyor.

**Bu hasta için en olası tanı aşağıdakilerden hangisidir?**

- A) Retiküler liken planus
- B) Lököplaki
- C) Lökoödem
- D) Kronik hiperplastik kandidiyazis
- E) Fordyce granülleri

37. Otuz sekiz yaşındaki erkek hasta yaklaşık iki hafta önce uçuk geçirdikten sonra ağız içinde ve dudaklarda gelişen, şişlik ve kanama yaratan ülseratif lezyonları nedeniyle kliniğe başvuruyor. Boğaz, kas, baş ağrısı ve ateş bulguları saptanan hasta bunun yılda bir-iki kere meydana geldiğini, ciltte kırmızı renkte ve genital bölgede içi sıvı dolu lezyonların oluştuğunu anlatıyor. Klinik muayenede dudakta şişlik, çatlak ve kanamalı krutlar tespit ediliyor. İntraoral muayenede ise yaygın mukozal erozyonlar gözleniyor.

**Bu hastada aşağıdaki durumlardan hangisi ön tanıda ilk olarak düşünülmelidir?**

- A) Herpes zoster enfeksiyonu
- B) Pemfigus vulgaris
- C) Eritema multiforme
- D) Büllöz liken planus
- E) Epstein-Barr virus enfeksiyonu



## SONBAHAR 2023 DUS DERECELER DUSDATA'dan

**İlk 10'da 9 kişi İlk 100'de 72 kişi bizimle kazandı.**



**Dt. Emine Hazan AKÇADOĞAN**  
Puanı: 75.042  
Medipol Üni. Diş Hekimliği Fakültesi  
**ZONGULDAK ŞUBE KURSIYERİ**  
Derece Değil



**Dt. Yusuf Bekir KARA**  
Puanı: 73.201  
İstanbul Üni. Diş Hekimliği Fakültesi



**Dt. Oğuzhan ERDEM**  
Puanı: 72.955  
Hacettepe Üni. Diş Hekimliği Fakültesi



**Dt. Doğa VİJDAN**  
Puanı: 72.587  
Okan Üniversitesi Diş Hekimliği Fakültesi



**Dt. Arda TOPTAŞ**  
Puanı: 72.218  
Hacettepe Üni. Diş Hekimliği Fakültesi



**Dt. Selin ÖZMAÇIN**  
Puanı: 72.096  
Okan Üni. Diş Hekimliği Fakül.



**Dt. Ersagun KARA**  
Puanı: 71.973  
Kırıkkale Üni. Diş Hekimliği Fakül.



**Dt. Büşra UYSAL**  
Puanı: 71.850  
Süleyman Demirel Üni. Diş Hekimliği Fakül.



**Dt. Seda SARI**  
Puanı: 71.850  
Hacettepe Üni. Diş Hekimliği Fakül.

38. Otuz altı yaşındaki kadın hasta ağız açıklığında kısıtlılık ve ağız kuruluğu şikâyetiyle kliniğe başvuruyor. Hastanın klinik muayenesinde Raynaud fenomeni ve ellerini açmada zorluk olduğu gözleniyor. Panoramik radyografik muayenesinde angulus mandibula ve koronoid çıkıntı bölgelerinde bilateral ve keskin sınırlı erozyonlar izleniyor.

**Bu hasta için en olası tanı aşağıdakilerden hangisidir?**

- A) Sistemik lupus eritematozus
- B) Pemfigus vulgaris
- C) Sarkoidoz
- D) Romatoid artrit
- E) Skleroderma

39. Panoramik radyografide sert damağın maksiller dişlere süperpozisyonunu engellemek için hasta nasıl konumlandırılmalıdır?

- A) Hastanın anterior dişlerinin insizal kenarları ısırtma bloğundaki çentiğe yerleştirilmelidir.
- B) Hasta, ski (kayakçı) pozisyonunda konumlandırılmalıdır.
- C) Hastanın orta hattı imaj tabakasının merkezinden geçecek şekilde ayarlanmalıdır.
- D) Hastanın Frankfort düzlemi yere paralel olmalıdır.
- E) Hasta, yutkunduktan sonra dilini sert damağına değdirmelidir.

40.

- I. Maksiller sinüs
- II. Etmoid sinüs
- III. Frontal sinüs

**Ağız açık pozisyonunda alınan Waters grafisinde yukarıdaki anatomik yapılardan hangilerinin değerlendirilmesi yapılabilir?**

- A) Yalnız I
- B) Yalnız III
- C) I ve II
- D) II ve III
- E) I, II ve III

41. Dental biyofilm ile ilgili aşağıdaki ifadelerden hangisi yanlıştır?

- A) Dental plaktan tamamen farklı özellikler taşır.
- B) Polissakkaritler, proteinler ve nükleik asitler gibi ekstraselüler polimerik yapılar içinde yer alan mikroorganizmalardan oluşur.
- C) Dental biyofilm içindeki bakteriler, planktonik bakterilere göre antimikrobiyal ajanlara karşı daha dirençlidirler.
- D) Dental biyofilm içindeki bakteriler arasında DNA transferi vardır.
- E) Dental biyofilm içindeki bakteriler arasında besin alışverişi görülür.

42. Aşağıdakilerden hangisi gingival sulkusun yumuşak doku duvarını oluşturmaktadır?

- A) Serbest diş eti
- B) Yapışık diş eti
- C) Periodontal ligament
- D) Alveolar mukoza
- E) Periosteum

43. Gingipainler ile ilgili aşağıdaki ifadelerden hangisi doğrudur?

- A) *Porphyromonas gingivalis*'in fimbriasının sentezinde rol oynayan bir proteindir.
- B) Diş eti fibroblastlarınınca sentezlenen, ağrı hissine neden olan bir proteindir.
- C) Gram negatif bakterilerin dış membranında bulunan lipopolisakarit sentezinde rol oynayan bir enzimdir.
- D) *Prevotella intermedia* tarafından sentezlenir ve bu bakterinin dokulara invazyonunu sağlar.
- E) *Porphyromonas gingivalis* kaynaklıdır, konağın proinflamatuvar sitokin üretimini arttıran bir proteazdır.

44. Molar dişinde hassasiyet şikâyeti nedeniyle başvuran 55 yaşındaki erkek hastaya yapılan klinik ve radyografik muayene sonucu; mandibular 1. molar dişine 3. derece furkasyon defekti tanısı konuyor. Köklerin etrafında yeterli kemik desteği olduğu görülüyor. Kuronda herhangi bir restorasyon uygulamaya gerek kalmayacak şekilde furkasyon bölgesinin temizlenebilirliğini sağlamak hedefleniyor.

**Bu hastadaki tablo için aşağıdaki cerrahi işlemlerden hangisinin tercih edilmesi en uygundur?**

- A) Koronale pozisyone flep
- B) Biküspizasyon
- C) Hemiseksiyon
- D) Yönlendirilmiş doku rejenerasyonu
- E) Tünel operasyonu

45.

- I. Diş eti epitel hücreleri
- II. Diş eti bağ dokusu hücreleri
- III. Osteoblastlar
- IV. Periodontal ligament hücreleri

**Yukarıdakilerden hangileri yönlendirilmiş doku rejenerasyonu tekniğinde bariyer membran kullanımıyla periodontal defekt bölgesinde çoğalması/yerleşmesi hedeflenen hücrelerdendir?**

- A) I ve II
- B) II ve III
- C) I ve IV
- D) III ve IV
- E) II, III ve IV

46. Gingival inflamasyonun evrelerinden biri olan yerleşik lezyon ile ilgili aşağıdaki ifadelerden hangisi yanlıştır?

- A) Sondlamada kanama mevcuttur.
- B) Predominant hücre grubu plazma hücreleridir.
- C) Gingival dokularda renk ve konturda bozulmalar izlenir.
- D) Periodontal cep formasyonu oluşmuştur.
- E) Dokuda asit ve alkalin fosfataz ve  $\beta$ -glukozidaz gibi enzim seviyeleri artmıştır.



DUS HAZIRLIK MERKEZLERİ

# RAPİDUS Kamp Notu



**TEME L BİLİM 1**



**TEME L BİLİM 2**



**KLİNİK BİLİM 1**



**KLİNİK BİLİMLER**

➤ **Yeni nesil** ➤ **Özet notlar**

➤ **Kullanıcı dostu** ➤ **Toplam 967 sayfa**

ONLINE satın almak için:

[www.tusdataonline.com](http://www.tusdataonline.com)

KİTAP satın almak için:

[www.klinisyen.com](http://www.klinisyen.com)



SONBAHAR  
2023 DUS'ta

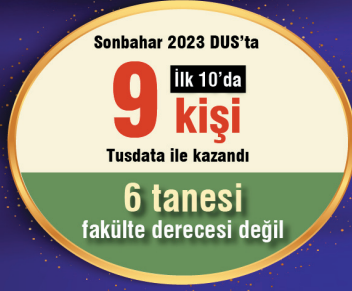# BÜYÜK DAMGA

## BAŞARI 1

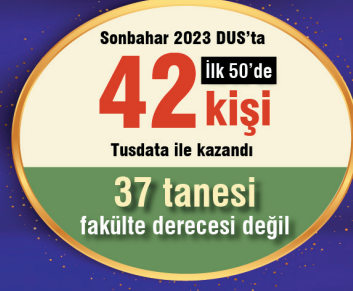

**TÜRKİYE BİRİNCİSİ**  
Dt. Emine Hazan AKÇADOĞAN

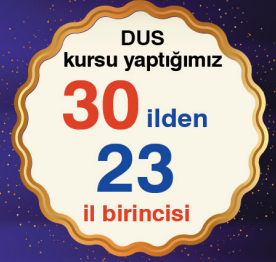## BAŞARI 2



## BAŞARI 3



## BAŞARI 4



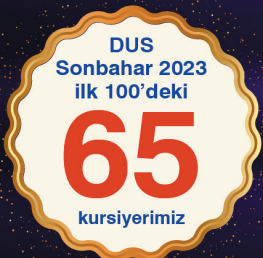DUSDATA'dan

## BAŞARI 5

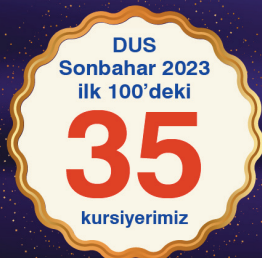# İL BİRİNCİLERİMİZ



## BAŞARI 6

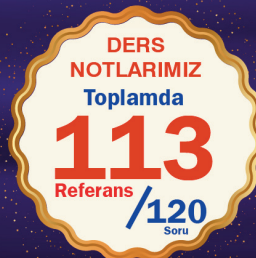

## BAŞARI 7



## BAŞARI 8

DERS NOTLARIMIZ 2023 DUS'ta



## BAŞARI 9



FAKÜLTE DERECESESİ DEĞİL

ÜÇ BÜYÜK İLDE DEĞİL

REFERANS VERDİ

47. Toplum Periodontal Tedavi İhtiyaç (CPITN) indeksi ile ilgili aşağıdaki ifadelerden hangisi yanlıştır?

- A) Dentisyon 6 bölgeye (sektant) ayrılarak değerlendirilir.
- B) Radyografik incelemede %25'ten fazla %50'den az kemik kaybı varlığı Kod 3 olarak skorlanır.
- C) 6 mm veya daha derin periodontal ceplerin varlığı Kod 4 olarak skorlanır.
- D) Değerlendirmede her segmentte periodontal durumu en kötü olan diş dikkate alınır.
- E) Ölçümler; 3,5 mm ile 5,5 mm'ler arasında siyah bir bant olan özel bir sond kullanılarak yapılır.

48. Aşağıdaki sütür yöntemlerinden hangisinin sıklıkla diastema bulunan interproksimal alanlar veya geniş interdental boşluklarda, interproksimal papili kemiğe adapte etmek için kullanılması en uygundur?

- A) Periosteal sütür
- B) Basit sütür
- C) Askı sütür
- D) Horizontal mattress sütür
- E) Vertikal mattress sütür

49. Aşağıdakilerden hangisi yönlendirilmiş doku rejenerasyonunda kullanılan rezorbe olmayan membranlardandır?

- A) Poliglaktik asit polimer yapılı
- B) Kalsiyum sülfat
- C) Politetrafloroetilen
- D) Poliaktik asit polimer yapılı
- E) Periosteum

50. Williams periodontal sondunun ölçüm ucunda işaretli olan milimetreler aşağıdakilerden hangisidir?

- A) 1-2-3-5-7-8-9-10
- B) 3-6-9-12
- C) 1-2-3-4-5-6-7-8-9-10-11-12-13-14-15
- D) 0,5-3,5-8,5-11,5
- E) 1-2-3-6-9-12

51. Dişlerinde çapraşıklık şikâyetiyle ortodonti kliniğine başvuran 22 yaşındaki kadın hastaya sabit ortodontik tedavi uygulanacaktır.

Aşağıdakilerden hangisi bu hastada diş hareketlerinin hızlandırılması için uygulanabilecek yöntemlerden biri değildir?

- A) Piezoinisyon uygulaması
- B) Düşük dozlu lazer terapisi uygulaması
- C) Nonsteroidal antiinflamatuvar ilaç kullanımı
- D) Alveoler kemiğe mikroperforasyon uygulaması
- E) Kortikotomi uygulaması

52. Aşağıdakilerden hangisi lateral sefalometrik radyografi görüntülerinden elde edilebilecek bir bilgi değildir?

- A) Kraniofasial kompleksin vertikal yön büyüme paterninin araştırılması
- B) Fasiyal ve dental komponentler arasındaki sagittal ilişkinin belirlenebilmesi
- C) Büyüme gelişim evresinin belirlenebilmesi
- D) İskeletsel yapıların transversal ilişkilerinin incelenebilmesi
- E) Farklı zamanlarda alınan sefalometrik filmlerde çakıştırmalar yaparak dentofasiyal büyümenin takip edilebilmesi

53. Sabit ortodontik tedavi esnasında üst posterior dişlerin mezializasyonunu önlemek için aşağıdakilerden hangisinin kullanımı tercih edilmez?

- A) Nance apareyi
- B) Transpalatal ark
- C) Headgear
- D) Mini vida destekli ark bükümü
- E) Sınıf III elastikler

54. Aşağıdakilerden hangisi yüz maskesinin dental ve iskeletsel etkilerinden biri değildir?

- A) Maksiller iskeletsel retraksiyon sağlar.
- B) Alt yüz yüksekliğinde azalmaya neden olur.
- C) Alt kesici dişlerde retrüzyona neden olur.
- D) Üst dentisyonunda öne doğru yer değiştirme sağlar.
- E) Mandibular büyümeyi aşağı ve geriye doğru yönlendirir.

Sonbahar 2023 DUS

ÜÇ BÜYÜK İLDE DEĞİLDİ

ile DUS 10.'su oldu!



Dr. Büşra UYSAL  
Puanı: 71.850  
ISPARTA ŞUBE



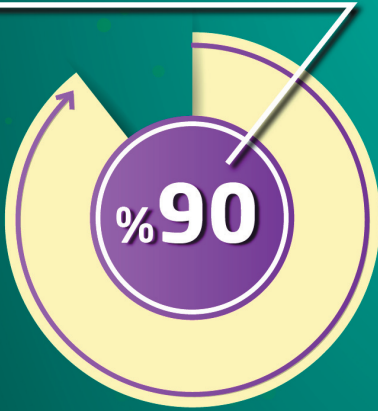Sonbahar 2023

DUS 'ta

# İSTİKRARLI BAŞARI

İlk 10'da 9 kişi

DUSDATA ile kazandı.




İlk 20'de 16 kişi

DUSDATA ile kazandı.



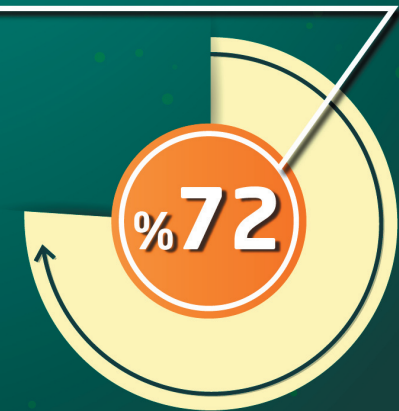
İlk 50'de 42 kişi

DUSDATA ile kazandı.



İlk 100'de 72 kişi

DUSDATA ile kazandı.



55. Aşağıdakilerden hangisi sabit ortodontik apareylerin aktif elemanlarından biri değildir?

- A) Ark teli
- B) Elastik zincirler
- C) Açık-kapalı yaylar
- D) Braketler
- E) Yardımcı tork arki

56. Aşağıdakilerden hangisinin varlığında uzun süreli veya daimi retansiyon protokollerinin uygulanması önerilmez?

- A) Şiddetli rotasyonlu dişlerin varlığında
- B) Diş kavislerindeki polidiastemaların varlığında
- C) Alt çenede kaninler arası mesafenin arttırıldığı durumlarda
- D) Dişsel ön çapraz kapanış düzeltildikten sonra yeterli overbite varlığında
- E) Dudak damak yarıklı bireylerde

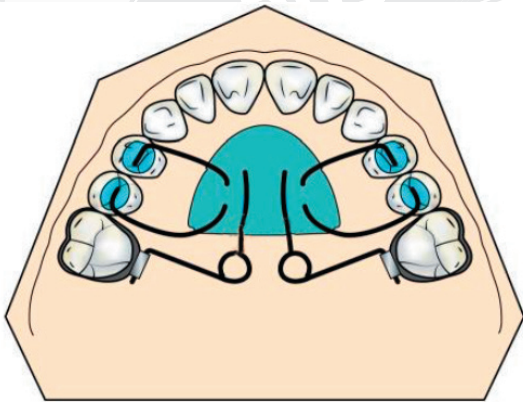
57.

- I. Üst kesici dişlerin eksen eğimleri
- II. Alt ve orta yüz yumuşak dokuların ön arka yöndeki konumu
- III. Alt ve üst çenenin ön kafa kaidesine göre konumu
- IV. Sentrik oklüzyon ile maksimum interküspidasyon arasındaki ilişki

**Ön dişlerinde kapanış bozukluğu şikâyeti ile getirilen 9 yaşındaki hastanın ön çapraz kapanış anomalisinin tedavi planlamasında göz önünde bulundurulması gereken sert ve yumuşak doku özellikleri yukarıdakilerden hangileridir?**

- A) Yalnız IV
- B) I ve III
- C) II ve IV
- D) I, II ve III
- E) I, II, III ve IV

58.



**Şekildeki sabit aparey aşağıdakilerden hangisidir?**

- A) Transpalatal ark
- B) Distal jet apareyi
- C) Pendulum apareyi
- D) Forsus apareyi
- E) Nance apareyi

59. Sınıf III anomalilerin tedavilerinde uygulanan çenelik aygıtının aşağıdaki dişsel değişikliklerden hangisine yol açması en olasıdır?

- A) Üst molar rotasyonu
- B) Alt keser retrüzyonu
- C) Üst premolar intrüzyonu
- D) Üst premolar rotasyonu
- E) Alt keser protrüzyonu

60. İskeletsel Sınıf II anomalilerde uygulanan fonksiyonel aparey tedavisi ile ilgili aşağıdaki ifadelerden hangisi yanlıştır?

- A) Dik yön gelişimi azalmış hastalarda uygulanmamalıdır.
- B) Mandibular retrognatiye sahip hastalarda tercih edilir.
- C) Büyümekte olan çocuklarda endikedir.
- D) Derin Spee eğrisi varsa düzeltilmesine yardımcı olur.
- E) Sonrasında sabit aparey tedavisi gerekebilir.

61.

- I. Semptomatik apikal periodontitiste histolojik olarak kemik rezorpsiyonu görülebilmektedir.
- II. Asemptomatik apikal periodontitis genellikle pulpa nekrozu sonucu gelişir.
- III. Kondensing osteitis devamlı irritasyona cevap olarak kemik yoğunluğunun azalması ile karakterizedir.
- IV. Kondensing osteitis genellikle mandibular posterior dişlerde gözlenir.

**Periapikal doku hastalıkları ile ilgili yukarıdaki ifadelerden hangileri yanlıştır?**

- A) I ve II
- B) Yalnız III
- C) I, II, III ve IV
- D) II, III ve IV
- E) I ve IV

Sonbahar 2023 DUS

ÜÇ BÜYÜK İLDE DEĞİLDİ



ile

DUS 22.'si oldu!



**Dr. Sinem UYANIK**

**Puanı: 71.113**

**BOLU ŞUBE**



## SONBAHAR 2023 DUS

### İllere ve fakültelere bakın!

Adı Soyadı	Fakültesi	Sıralama	Fakülte Derecesi
Emine Hazan AKÇADOĞAN	Medipol Diş (Zonguldak DUSDATA)	1	DEĞİL
Yusuf Bekir KARA	İstanbul Diş (İstanbul DUSDATA)	3	DEĞİL
Oğuzhan ERDEM	Hacettepe Diş (Ankara DUSDATA)	4	DEĞİL
Doğa VİJDAN	Okan Diş (İstanbul DUSDATA)	6	+
Arda TOPTAŞ	Hacettepe Diş (Ankara DUSDATA)	7	DEĞİL
Selin ÖZMAÇIN	Okan Diş (İstanbul DUSDATA)	8	DEĞİL
Ersagun KARA	Kırıkkale Diş (Kırıkkale DUSDATA)	9	DEĞİL
Büşra UYSAL	Süleyman Demirel Diş (Isparta DUSDATA)	10	+
Seda SARI	Hacettepe Diş (Ankara DUSDATA)	10	+

Bu tablo; okul derecesi farketmeksizin herkese ama herkese **UMUT** vermiyor mu?

62. Otuz beş yaşındaki kadın hasta sol üst çene 1. molar dişinde ağrı şikâyetiyle kliniğe başvuruyor. Anamnezin ardından hekim, ilgili dişe perküsyon testi yapıyor.

**Hekimin dişe uyguladığı perküsyon testi ile ilgili aşağıdaki ifadelerden hangisi yanlıştır?**

- A) Dişin vitalitesi hakkında bilgi verir.
- B) Pulpal kaynaklı hastalığın periapikal dokulara ulaşıp ulaşmadığı hakkında bilgi verebilir.
- C) Kontralateral sağlıklı diş ile kıyaslaması yapılmalıdır.
- D) Dikey ya da yatay yönde uygulanabilir.
- E) Parmak veya dental ayna sapı ile uygulanabilir.

63. Otuz beş yaşındaki erkek hastanın periapikal lezyonlu üst sağ 1. molar dişine lokal anestezi altında kanal tedavisi yapılırken, mekanik şekillendirme aşamasında irrigasyonu takiben şiddetli ağrı meydana geliyor ve hastada kanal içi kanama ve şişlik gibi semptomlar izleniyor.

**Bu hastada oluşan komplikasyonun en olası nedeni aşağıdakilerden hangisidir?**

- A) Akut alevlenme
- B) Periapikal dokulara sodyum hipoklorit taşıması
- C) Kanalda alet kırılması
- D) Kanalda basamak oluşumu
- E) Lokal anestezi alerjisi

64. Mineralize yapılar olmamaları nedeniyle odontoklastların yüzeye bağlanmasını önleyerek dişi, iç ve dış kök rezorpsiyonuna karşı koruyan yapılar aşağıdakilerin hangisinde birlikte verilmiştir?

- A) Periodontal ligament – Presementum
- B) Pulpa – Dentin
- C) Predentin – Presementum
- D) Dentin – Sement
- E) Periodontal ligament – Pulpa

65.

- I. Eritroblastozis fetalis
- II. Porfiria
- III. Talasemi

**Yukarıdakilerden hangileri dişlerde içsel renklenmeye neden olabilir?**

- A) Yalnız I
- B) Yalnız II
- C) I ve III
- D) II ve III
- E) I, II ve III

66. Taurodontizm ile ilgili aşağıdaki ifadelerden hangisi doğrudur?

- A) Alt 1. molar dişlerde görülen ilave bir distal köktür.
- B) Çok köklü dişlerde pulpa odasının apiko-oklüzal yönde genişlemesiyle karakterizedir.
- C) Köklerin füzyonu sonucu oluşan kanal formasyonudur.
- D) Gelişim esnasında dental papillanın invajinasyonu sonucu oluşur.
- E) Oklüzal yüzeyde bukkal ve lingual kasplar arasında bulunan ilave bir kaspıtır.

67. Aşağıdakilerden hangisi kök kanal preparasyonu esnasında oluşan prosedürel hatalar arasında yer almaz?

- A) Basamak oluşumu
- B) Kök perforasyonu
- C) Apikal transportasyon
- D) Rehber giriş yolunun (glide path) oluşması
- E) Kök kanal kurvatürünün düzleşmesi

68. Aşağıdaki dentoalveolar yaralanmaların hangisinde labial ya da palatinal yönde dişte yer değiştirme vardır?

- A) Lateral lüksasyon
- B) Sublüksasyon
- C) Ekstrusiv lüksasyon
- D) İntruziv lüksasyon
- E) Konküzyon

69. Tüm eğelerin aynı çalışma boyunda kullanıldığı kanal genişletme tekniği aşağıdakilerden hangisidir?

- A) Standardize teknik
- B) Step-back tekniği
- C) Step-down tekniği
- D) Crown-down tekniği
- E) Balanced-force tekniği

70. Aşağıdaki ege çiftlerinin hangilerinde, eğelerin birinden diğerine geçerken uç çaplarındaki yüzde artışı sırasıyla en az ve en fazladır?

- A) 10 ve 15 numaralı K tipi eğeleri – 130 ve 140 numaralı K tipi eğeleri
- B) 55 ve 60 numaralı K tipi eğeleri – 10 ve 15 numaralı K tipi eğeleri
- C) 10 ve 15 numaralı H tipi eğeleri – 130 ve 140 numaralı H tipi eğeleri
- D) 55 ve 60 numaralı K tipi eğeleri – 15 ve 20 numaralı K tipi eğeleri
- E) 55 ve 60 numaralı K tipi eğeleri – 15 ve 20 numaralı H tipi eğeleri

71. Aşağıdakilerden hangisinin dentisyon gelişimi sırasında üst çene anterior bölge orta hatta görülen diastemanın etiyolojik faktörlerinden olması en az olasıdır?

- A) Meziodens
- B) Konjenital eksik lateral keser diş
- C) Anormal labial frenulum ataşmanı
- D) Sınıf II divizyon 1 dental maloklüzyon
- E) Sınıf III dental maloklüzyon

Sadece  
**TUS**'ta mı  
başarıyoruz?

**TUS**

**DUS**

**YDUS**

**İLKBAHAR  
2024  
TUS**

**TUS Birincisi BİZDEN**

ilk **10**'da **6** kişi  
ilk **100**'de **57** kişi



**SONBAHAR  
2023  
DUS**

**DUS Birincisi BİZDEN**

ilk **10**'da **9** kişi,  
ilk **100**'de **72** kişi



**SONBAHAR  
2023  
YDUS  
DAHİLİYE**

**YDUS Dahiliye Birincisi BİZDEN**

ilk **10**'da **7** kişi,  
ilk **100**'de **89** kişi



**SONBAHAR  
2023  
YDUS  
PEDIATRİ**

**YDUS Pediatri Birincisi BİZDEN**

ilk **10**'da **10** kişi,  
ilk **100**'de **88** kişi



*Bizimle Kazandı*

72. Rutin dental muayene için getirilen 10 yaşındaki çocuğun radyolojik muayenesinde henüz sürmemiş daimî alt ikinci molar dişinin mine dentin sınırında çürük benzeri radyolusensi gözlenir.

**Bu çocuktaki ilgili diş için en olası tanı aşağıdakilerden hangisidir?**

- A) Pre-erüptif koronal rezorpsiyon  
B) Rejyonel odontodisplazi  
C) Molar keser hipomineralizasyonu  
D) Molar kök malformasyonu  
E) Taurodontizm

73. Sekiz yaşındaki çocuğun sağ üst daimî birinci molar dişinde ektoptik erüpsiyon varlığı tespit ediliyor.

- I. İkinci süt molara paslanmak çelik kuron uygulaması  
II. Elastik seperatör uygulaması  
III. Halterman apareyi uygulaması

**Yukarıdaki yaklaşımlardan hangileri bu çocuğun tedavisinde kullanılabilir?**

- A) I ve II  
B) II ve III  
C) Yalnız I  
D) I, II ve III  
E) Yalnız III

74. I. Kandida enfeksiyonları  
II. Nekrotizan ülseratif gingivitis  
III. Parotis bezinde şişme

**HIV ile enfekte bir çocuk hastanın ağız içi klinik muayenesinde yukarıdaki bulgulardan hangileri görülebilir?**

- A) Yalnız I  
B) Yalnız III  
C) I ve II  
D) II ve III  
E) I, II ve III

75. Sağ üst santral dişinde gömülme şikâyetiyle travmatik yaralanmadan 2 saat sonra getirilen 8 yaşındaki kız çocuğun ağız içi muayenesinde ilgili dişte 4 mm intrüzyon yaralanması tespit ediliyor. Radyolojik değerlendirmede immatür olan dişte periapikal patoloji ve/veya kök kırığı bulgusuna rastlanmıyor.

**Bu çocuğun öncelikli tedavisinde aşağıdaki yaklaşımlardan hangisinin tercih edilmesi en uygundur?**

- A) Spontan reerüpsiyonun beklenmesi  
B) İmmEDIATE ortodontik reposizyon  
C) İmmEDIATE cerrahi reposizyon  
D) Bilinçli reimplantasyon  
E) Rotasyonlu reimplantasyon



# SONBAHAR 2023 DUS

## İL BİRİNCİLERİMİZ

Türkiye'ye fırsat eşitliğini getirdik...

İlk 100'de pek çok ilden (Zonguldak, Isparta, Kocaeli, Aydın, Bolu, Antalya..) kursiyerimiz var.



**EDİRNE**



**KOCAELİ**



**SAKARYA**



**BOLU**



**ZONGULDAK**



**SAMSUN**



**ORDU**



**TRABZON**



**RİZE**



**ÇANAKKALE**



**DENİZLİ**



**ESKİŞEHİR**



**ANKARA**



**ADANA**



**ERZİNCAN**



**DİYARBAKIR**



**AYDIN**



**ISPARTA**



**KONYA**



**MUĞLA**



**ANTALYA**



**ANTALYA**



**HATAY**

76. Sistemik olarak sağlıklı 11 aylık bir bebeğin gelişmekte olan daimi dişlerinden hangisinde kalsifikasyon başlangıcı görülmesi en az olasıdır?

- A) Maksiller kaninler
- B) Maksiller 1. molarlar
- C) Mandibular 1. premolarlar
- D) Maksiller santral kesiciler
- E) Mandibular lateral kesiciler

77. Sağ üst santral dişinde 2 mm düzeyinde ekstrüzyon yaralanması nedeniyle kliniğe getirilen 8 yaşındaki çocuğun ilgili dişi repoze edilerek 2 hafta süreyle esnek splint uygulanıyor. Sekizinci hafta kontrolünde elektrikli pulpa testlerine negatif yanıt alınıyor. Periapikal radyografide dişin immatür olduğu ve periapikal alanında radyolüsent lezyon olduğu tespit ediliyor.

- I. Koronal ampütasyon
- II. Geleneksel kök kanal tedavisi
- III. Geleneksel apeksifikasyon
- IV. Revaskülarizasyon

**Bu çocuk için yukarıdaki tedavilerden hangileri uygundur?**

- A) III ve IV
- B) Yalnız II
- C) II ve III
- D) I ve IV
- E) Yalnız I

78.

- I. Minör tükürük bezlerinde meydana gelen ağrısız sarı renkli şişliklerdir.
- II. Genellikle travmatik bir durum sonrası oluşur ve çiğnenmesi durumunda yüzeyleri ülserlenebilir.
- III. Klinik olarak ayırıcı tanısı piyojenik granülom ile yapılabilir.

**Çocuklarda görülen mukosel ile ilgili yukarıdaki ifadelerden hangileri doğrudur?**

- A) I ve III
- B) II ve III
- C) Yalnız II
- D) I, II ve III
- E) Yalnız I

79. Sadece yenidoğanlarda görülen nadir bir benign lezyondur. Hem maksilla hem de mandibulada görülebilmekle birlikte maksillada ve kızlarda daha sıklıkla görülür. Gingival yapı üzerinde bulunmasına rağmen odontojenik kökenli değildir. Lezyon zamanla küçülebilir. Geniş lezyonları bazen yenidoğanlarda solunum yolunda tıkanmaya ve hayati tehlikeye neden olabilir. Beslenme ve solunum problemlerine neden oluyorsa cerrahi eksizyon yapılmalıdır.

**Yukarıda tanımlanan yenidoğanda görülen en olası oral patoloji aşağıdakilerden hangisidir?**

- A) Yenidoğanın gingival/alveolar kisti
- B) Piyojenik granülom
- C) Konjenital epulis
- D) Dev hücreli fibroma
- E) Parulis

80. Sekiz yaşındaki çocuğun santral dişlerinde kavitasyonsuz beyaz lezyonlar olduğu gözlemleniyor. İlgili dişlerin tedavisi için asit uygulaması sonrası oluşan mikroporöziteler düşük vizkoziteli rezin içerikli materyal ile dolduruluyor ve çocuğun non-invaziv tedavisi tamamlanıyor.

**Bu çocukta uygulanan yöntem aşağıdakilerden hangisidir?**

- A) Atravmatik restoratif tedavi
- B) İnterim terapötik restorasyon
- C) Resin infiltrasyon yöntemi
- D) Restoratif olmayan çürük tedavisi
- E) Lezyon sterilizasyon tekniği

Detaylı bilgi için: [www.dusdata.com](http://www.dusdata.com) adresini takip ediniz.

TEMEL BİLİMLER CEVAP ANAHTARI		KLİNİK BİLİMLER CEVAP ANAHTARI			
1. C	21. C	1. C	21. D	41. A	61. B
2. A	22. E	2. E	22. E	42. A	62. A
3. D	23. A	3. D	23. B	43. E	63. B
4. E	24. D	4. C	24. E	44. E	64. C
5. A	25. E	5. A	25. E	45. D	65. E
6. B	26. E	6. D	26. D	46. D	66. B
7. C	27. B	7. A	27. C	47. B	67. D
8. D	28. D	8. D	28. A	48. D	68. A
9. A	29. A	9. D	29. C	49. C	69. A
10. E	30. C	10. B	30. B	50. A	70. B
11. C	31. D	11. E	31. E	51. C	71. E
12. B	32. B	12. D	32. C	52. D	72. A
13. B	33. D	13. D	33. C	53. E	73. D
14. C	34. C	14. A	34. B	54. B	74. E
15. A	35. D	15. E	35. A	55. D	75. A
16. D	36. C	16. A	36. C	56. D	76. C
17. E	37. A	17. B	37. C	57. E	77. A
18. D	38. E	18. C	38. E	58. C	78. B
19. B	39. B	19. B	39. D	59. B	79. C
20. B	40. C	20. D	40. E	60. A	80. C

# Ders ders MEGA PAKET

İstediğin zaman  
**SINIRSIZ SEYRET!**

- ✓ **Geniş Konu anlatımı**  
(2 - 3 gün - FULL KONU - Online)
- +
- ✓ **Hızlı Tekrar Kampı**  
(1 - 2 günde full tekrar - Online)
- +
- ✓ **Tüm Dus Soru Kampı**  
(1 - 2 günde tüm çıkmış soru çözümleri - Online)
- +
- ✓ **Hedef 70 Soru Kampı**  
(1 - 2 gün - Online)
- +
- ✓ **DUS Vaka Kampı**  
(1 gün - 200 vaka - Online)

**All - in - one**

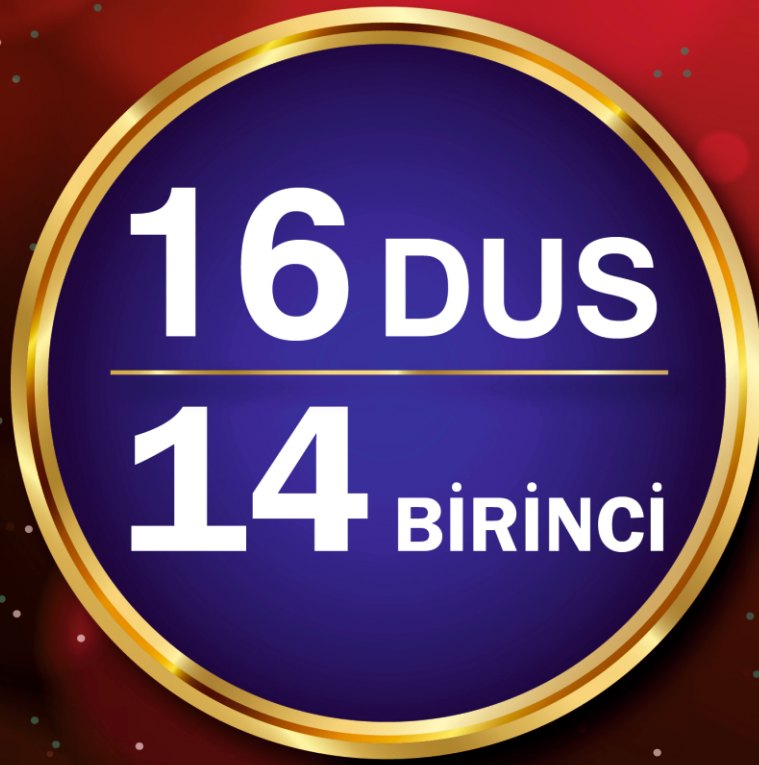Mega Paket  
aldığınızda,

**istediğiniz eğitmeni**

**seçebildiğinizi biliyor muydunuz?**

**3 - 6 - 9 - 12** aylık paket seçeneklerini satın almak için;

**www.tusdataonline.com**



**“Ayinesi İştir Kişinin, Lafa Bakılmaz”**