39. L'os coxal FIG 8 :
A. La légende A correspond à l'épine iliaque postéro-inférieure.
B. La légende A correspond à l'épine sciatique.
C. La légende B correspond à la tubérosité ischiatique.
D. La légende B correspond à la tubérosité iliaque.
E. La légende B correspond à au corps du pubis.

40. **L'os coxal FIG 8 :**
A. La légende C correspond à l'échancrure interépineuse antérieure.
B. La légende C correspond à la grande échancrure sciatique.
C. La légende C correspond à l'éminence illio pectinée.
D. La légende D correspond à la surface semi-lunaire.
E. La légende D correspond à la fosse acétabulaire.

41. **Muscles du membre thoracique FIG 9 :**
A. La légende A correspond au muscle trapèze.
B. La légende A correspond au muscle deltoïde.
C. La légende A correspond au muscle subscapulaire.
D. La légende B correspond au muscle sternocléidomastoïdien.
E. La légende B correspond au muscle supraépineux.

42. **Muscles du membre thoracique FIG 9 :**
A. La légende C correspond au muscle petit rond.
B. La légende C correspond au muscle grand rond.
C. La légende C correspond au muscle grand dorsal.
D. La légende D correspond au muscle infra-épineux.
E. La légende D correspond au muscle petit rond.

43. **Muscles du membre thoracique FIG 10 :**
A. La légende A correspond au muscle subscapulaire.
B. La légende A correspond au muscle dentelé antérieur.
C. La légende B correspond au muscle coraco-brachial.
D. La légende B correspond au muscle biceps brachial.
E. La légende B correspond au muscle triceps brachial.

44. **Muscles du membre thoracique FIG 10 :**
A. La légende C correspond au muscle biceps brachial.
B. La légende C correspond au muscle brachial.
C. La légende D correspond au muscle fléchisseur radial du carpe.
D. La légende D correspond au muscle anconé.
E. La légende D correspond au muscle au muscle rond pronateur.

45. **Muscles du membre thoracique FIG 11 :**
A. La légende A correspond au muscle brachioradial.
B. La légende A correspond au muscle long extenseur radial du carpe.
C. La légende A correspond au muscle court extenseur radial du carpe.
D. La légende B correspond au muscle anconé.
E. La légende B correspond au muscle supinateur.

46. **Muscles du membre thoracique FIG 11 :**
A. La légende C correspond au muscle extenseur ulnaire du carpe.
B. La légende C correspond au muscle extenseur propre de l'index.
C. La légende D correspond au muscle long abducteur du pouce.
D. La légende D correspond au muscle court extenseur du pouce.
E. La légende D correspond au muscle long extenseur du pouce.

47. **Articulation du genou FIG 12 :**
A. La légende A correspond à la fosse intercondylaire.
B. La légende A correspond à la surface patellaire.
C. La légende B correspond au ligament croisé postérieur.
D. La légende B correspond au ligament croisé antérieur.
E. La légende B correspond au ligament fémoro-méniscal.

48. **Articulation du genou FIG 12 :**
A. La légende C correspond au ligament collatéral fibulaire.
B. La légende C correspond au ligament collatéral tibial.
C. La légende C correspond au rétinaculum patellaire latéral.
D. La légende D correspond à la tubérosité tibiale.
E. La légende D correspond au tubercule infra-condylaire.

49. **Muscles du membre pelvien FIG 13 :**
A. La légende A correspond au muscle psoas-iliaque.
B. La légende A correspond au muscle pectiné.
C. La légende B correspond au muscle Sartorius.
D. La légende B correspond au muscle tenseur du fascia lata.
E. La légende B correspond au muscle droit fémoral.

50. **Muscles du membre pelvien FIG 13 :**
A. La légende C correspond au muscle vaste intermédiaire.
B. La légende C correspond au muscle droit fémoral.
C. La légende D correspond au muscle gracile.
D. La légende D correspond au muscle long adducteur.
E. La légende D correspond au muscle grand adducteur.

ANNEE UNIVERSITAIRE 2023-2024
QUESTIONNAIRE A CHOIX MULTIPLE (QCM)
PREMIERE ANNEE DE MEDECINE
ÉPREUVE : ANATOMIE EMD 2/TP
Responsable : Dr TAIBI.A
Durée : 1 HEURE

Aucun document n'est autorisé

Remplissez les renseignements demandés sur la fiche de réponses, en majuscules d'imprimerie, puis répondez aux questions en portant une croix au **feutre noir** à l'intérieur des cases correspondant aux **réponses justes**.

Exemple : si D est la seule réponse juste de la question 4 :

Q4 A☐ B☐ C☐ D☒

En dehors de ces indications et croix la fiche de réponses ne doit comporter aucune annotation, tache, graffiti. Toute erreur de saisie liée au non-respect de ces règles ne sera pas révisée.

COCHEZ LA-OU LES REPONSES JUSTES

1. Concernant le tibia :
A. Il s'articule avec le fémur en haut, le talus et le calcanéus en bas, et la fibula, latéralement.
B. C'est un os massif qui ne se fracture que rarement.
C. C'est un os long dont la diaphyse a un bord antérieur, médial et latéral.
D. Sa face médiale est plane et sous-cutanée.
E. La diaphyse porte deux lignes sur sa face antérieure.

2. Concernant le tibia :
A. Le foramen nourricier se trouve sur sa face postérieure.
B. Le bord antérieur s'appelle la crête tibiale.
C. Le bord antérieur est tranchant.
D. Le bord médial présente l'insertion de la membrane inter osseuse.
E. Le tibia présente deux surfaces articulaires fibulaires tapissées de cartilage.

3. Concernant l'épiphyse proximale du tibia
A. Elle est plus volumineuse que la distale.
B. Ses deux condyles sont déjetés en avant.
C. Sa face supérieure présente une partie médiane non articulaire et deux parties latérales articulaires.
D. Les épines tibiales médiales et latérales sont articulaires sur toutes leurs surfaces.
E. L'espace inter glénoïdien a une forme en sablier.

4. Concernant l'épiphyse proximale du tibia
A. La tubérosité tibiale se trouve sur sa face postérieure.
B. La tubérosité tibiale est une saillie triangulaire à sommet supérieur.
C. Sa face médiale est parcourue par une gouttière d'insertion tendineuse.
D. Le tubercule infra-condylaire se trouve sur sa face latérale.
E. Sa face postérieure présente une facette fibulaire lisse car tapissée de cartilage.

5. Concernant l'épiphyse distale du tibia :
A. Sa face antérieure prolonge la face antérieure de la diaphyse.
B. Le sillon malléolaire se trouve sur sa face postérieure.
C. Sa face inférieure est creusée d'une gouttière longitudinale, l'incisure fibulaire.
D. Sa face inférieure constitue le plafond de la mortaise tibio-péronière.
E. La malléole médiale, sous-cutané, est de palpation très aisée.

6. Concernant la fibula :
A. Elle constitue avec le tibia le squelette de la jambe.
B. Elle s'articule en haut avec le fémur ; médialement avec le tibia et en bas avec l'astragale.
C. Son corps présente une torsion qui transforme sa face latérale en face postérieure dans son quart inferieur.
D. Son bord interosseux est latéral.
E. Son corps est prismatique triangulaire.

7. Concernant la fibula :
A. Son épiphyse proximale comporte une tête supportée par un col.
B. Il existe un risque de lésion du nerf fibulaire commun lors des fractures du col.
C. La face latérale de l'épiphyse distale présente une surface articulaire.
D. La face médiale de l'épiphyse distale est sous-cutanée et palpable.
E. La tête de la fibula est palpable surtout lorsque le genou est fléchi à 90°.

8. Concernant l'Anatomie clinique névrologie des membres.
A. Un myélotome reçoit de l'information sensitive d'un dermatome et envoie de l'information motrice vers un myotome.
B. Un plexus nerveux résulte de la fusion des branches ventrales et dorsales de division des nerfs spinaux.
C. Les troncs nerveux issus des plexus incorporent de nombreux dermatomes et myotomes venant de myelotomes voisins.
D. Les radiculalgies sont les maîtres symptômes des syndromes plexuels.
E. Les dermatomes sont des bandes de territoires cutanées dépendant des segments de la moelle épinières.

9. Concernant l'Anatomie clinique névrologie des membres.
A. Une rachialgie est une radiculalgie.
B. Les manœuvres d'étirement de la racine permettent la reproduction des radiculalgies.
C. Lors des syndromes radiculaires les déficits sensitifs et moteurs sont constants.
D. Les cruralgies sont des radiculalgies concernant les niveaux L3 et L4.
E. Le signe de Lasègue explore les niveaux radiculaires L5 et S1.

24. Concernant la vascularisation veineuse du membre pelvien :

A. La grande veine saphène chemine à la face dorsale du membre pelvien.
B. Le réseau veineux profond a la même arborisation que le système artériel
C. Les deux principales veines superficielles sont les veines grandes et petite saphène.
D. Sur le dos du pied se situe la semelle veineuse du pied.
E. La veine grande saphène passe en arrière de la malléole médiale.

25. Concernant la vascularisation veineuse du membre pelvien :

A. La petite veine saphène naît de la veine dorsale du pied et remonte à la face dorsale du mollet.
B. La grande veine saphène se jette dans la veine poplitée.
C. La grande veine saphène chemine à la face latérale du membre pelvien.
D. La veine fémorale reçoit la grande veine saphène.
E. Le calibre des veines est supérieur au calibre des artères.

26. Concernant les collatérales de la grande veine saphène :

A. Veine inter-saphénienne
B. Veine saphène antérieure
C. Veines superficielles drainant les organes génitaux externe
D. Veines superficielles drainant le thorax
E. Veine saphène latéral

27. Concernant le réseau lymphatique superficiel :

A. Regroupe cinq lymphocentres inguinaux
B. Ganglion médio-caudal draine a lymphe des téguments du périnée
C. Ganglion latéro-caudal draine la lymphe de la paroi abdominale
D. Ganglion cranio-latéral draine la lymphe du membre inférieur
E. Suit en gros le trajet des grande et petite veines saphènes

28. Concernant l'artère poplitée :

A. Est une artère superficielle
B. Se divise au niveau du sommet supérieur du losange poplité en deux branches terminales
C. C'est l'artère principale du genou, elle donne cinq branches articulaires.
D. En rapports en haut et en dehors avec les muscles semi-tendineux et semi-membraneux
E. Elle se termine 04 cm au-dessous de l'arcade du muscle soléaire.

29. Concernant le pied osseux :

A. L'os naviculaire est situé en dehors de l'os cuboïde
B. Les trois cunéiformes font partis du tarse antérieur
C. L'os cuboïde s'articule avec le 1er et 2e métatarses
D. Le tarse postérieur est formé de deux os : le calcanéus et le cuboïde
E. L'arche interne du pied est plus creusée que l'arche externe

Partie travaux pratique :

30. Concernant les branches terminales du nerf sciatique :

A. Le nerf fibulaire commun se divise dans la région poplitée en deux branches terminales.
B. Une lésion du nerf tibial donne une perte de la sensibilité de la plante du pied.
C. La sensibilité de la face latérale de la jambe est assurée par le nerf fibulaire profond
D. Le nerf sural résulte de l'anastomose des nerfs sural médial et tibial
E. Tous les muscles de la loge ventrale sont innervés par le nerf fibulaire profond

31. La clavicule FIG 1 :

A. La légende A correspond à la ligne trapézoïde.
B. La légende A correspond au tubercule conoïde.
C. La légende B correspond au sillon du muscle sous-clavier.
D. La légende C correspond à la tubérosité costale.
E. La légende C correspond au tubercule deltoïdien.

32. Ostéologie membre thoracique FIG 2 :

A. La légende A correspond à l'acromion.
B. La légende A correspond à l'apophyse coracoïde.
C. La légende B correspond au tubercule majeur.
D. La légende C correspond à la fossette radiale.
E. La légende C correspond au capitulum.

33. Ostéologie membre thoracique FIG 3 :

A. La légende A correspond au sillon du nerf ulnaire.
B. La légende B correspond à la fossette olécranienne.
C. La légende B correspond au condyle médiale (trochlée).
D. La légende C correspond à l'olécrane.
E. La légende C correspond à la tubérosité ulnaire.

34. Ostéologie membre thoracique FIG 4 :

A. La légende A correspond à la styloïde ulnaire.
B. La légende A correspond à la tête ulnaire.
C. La légende B correspond à l'hamatum.
D. La légende B correspond au capitatum.
E. La légende C correspond au trapèze.

35. Articulation du coude FIG 5 :

A. La légende A correspond au ligament postérieur.
B. La légende B correspond au ligament annulaire.
C. La légende B correspond au ligament carré.
D. La légende C correspond au ligament collatéral ulnaire.
E. La légende C correspond au ligament collatéral radial.

36. Les os du pied FIG 6 :

A. La légende A correspond au talus.
B. La légende B correspond au calcanéus.
C. La légende B correspond au talus.
D. La légende C correspond au cuboïde.
E. La légende C correspond au cunéiforme médial.

37. Le fémur FIG 7 :

A. La légende A correspond au petit trochanter.
B. La légende A correspond à la fosse trochantérique.
C. La légende A correspond au grand trochanter.
D. La légende B correspond à l'épicondyle latéral.
E. La légende B correspond au tubercule de l'adducteur.

38. Le fémur FIG 7 :

A. La légende C correspond à la fosse intercondylaire.
B. La légende C correspond à la surface poplitée.
C. La légende C correspond à la surface patellaire.
D. La légende D correspond à la ligne âpre.
E. La légende D correspond au bord antérieur du fémur.

FIG 1

FIG 6

FIG 2

FIG 3

FIG 4

FIG 5



FIG 7

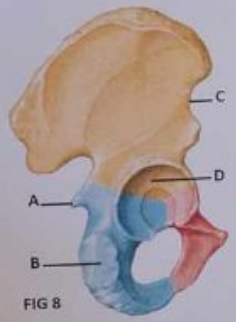

FIG 8

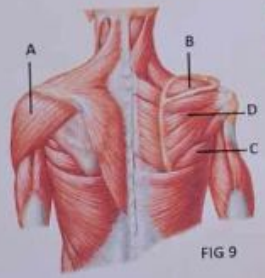

FIG 9

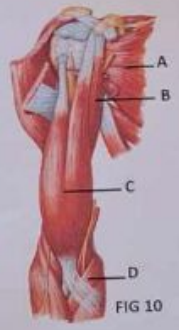

FIG 10

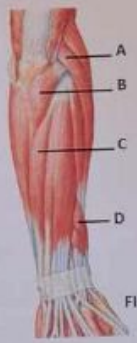

FIG 1

FIG 12

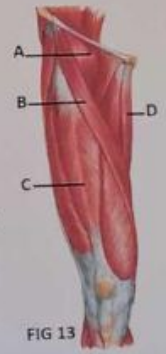

FIG 13

Université Oran 1 Ahmed Ben Bella
Département des Langues
Service Scolarité
Faculté Médecine

10. Concernant l'Anatomie clinique névrologie des membres.

A. Les syndromes plexuels associent les symptômes et signes d'atteinte de plusieurs racines.

B. L'atteinte du plexus brachial est moins fréquente que celle du plexus lombo-sacré.

C. Les douleurs sont plus fréquentes lors des syndromes radiculaires que tronculaires.

D. La méralgie paresthésique est liée à l'atteinte du Nerf fémoral (crural).

E. Le reflexe patellaire (rotulien) explore les niveaux radiculaires L3 et l4 alors que le reflexe achilléen explore le niveau S1.

11. Concernant l'os coxal :

A. Est symétrique

B. A la forme d'une hélice

C. Est un os plat

D. Unit le membre pelvien au tronc

E. Est mince et fragile

12. Concernant l'os coxal :

A. Est formé par l'union de l'ilion, le pubis et l'ischion

B. Se trouve à la partie inférieure du membre pelvien

C. S'articule avec l'os coxal controlatérale en avant

D. Forme le bassin osseux avec le sternum et le fémur

E. S'articule latéralement avec le fémur

13. Concernant l'os coxal :

A. Ses trois parties osseuses s'unissent au niveau de la cavité cotyloïde

B. Son bord le plus épais est en haut et le bord le plus échancré en arrière

C. La face médiale présente la surface glutéale en haut et l'acétabulum en bas

D. La fosse acétabulaire est une zone non articulaire au centre de l'acétabulum

E. Le pubis possède un corps, une tubérosité et une branche

14. Concernant le fémur :

A. Est le plus grand et le plus long os du corps

B. Est un os pare formant le squelette de la cuisse

C. A un axe diaphysaire oblique en bas et en dehors

D. S'articule avec l'os coxale en haut et le tibia en bas

E. Le bord le plus saillant de sa diaphyse est en avant

15. Concernant le fémur :

A. L'axe diaphysaire constitue avec l'axe cervicale un angle de 130°

B. Son bord postérieur est appelé ligne âpre et se trifurque en haut

C. L'épiphyse proximale comporte la surface patellaire

D. La tête fémorale représente les 2/3 d'une sphère de 20 mm de rayon

E. Le col qui se trouve entre la tête et le petit trochanter est uniquement anatomique

16. Parmi les muscles dorsaux de la hanche :

A. Muscle grand fessier.

B. Muscle grand psoas.

C. Muscle Piriforme.

D. Muscle obturateur externe.

E. Muscle pectiné.

17. Concernant le muscle quadriceps :

A. Divisé en deux plans superficiel et profond.

B. Constitué de quatre chefs.

C. Il se termine par un tendon au niveau de la face antéro-médiale du tibia.

D. Innervé par la branche terminale du nerf crural.

E. C'est un extenseur de la jambe sur la cuisse.

18. Concernant le muscle biceps fémoral :

A. Formé par deux chefs.

B. Son chef long née au niveau du tiers moyen de la lèvre latérale de la ligne âpre du fémur

C. Il se termine au niveau de la face latérale de la tête de la fibula.

D. Innervé par le nerf fémoral.

E. C'est un extenseur de la hanche, fléchisseur et rotateur latérale du genou.

19. Concernant les muscles de la loge postérieure de la cuisse :

A. Le muscle biceps fémoral est placé sur le versant médial.

B. Ils naissent au niveau de la tubérosité ischiatique.

C. Le muscle demi membraneux se termine avec les muscles de la patte-d'oie.

D. Ils sont innervé par le nerf sciatique.

E. Ce sont des extenseurs de la hanche.

20. Concernant l'articulation Talo-crurale :

A. C'est une articulation très emboîtée.

B. Elle est sujette à des entorses fréquentes.

C. Le ligament collatéral fibulaire possède une partie superficielle et une partie profonde.

D. La malléole médiale du tibia s'articule avec la surface triangulaire de la face latérale de l'astragale.

E. Sa capsule articulaire présente des renforcements antérieurs et postérieurs importants.

21. Concernant l'articulation Talo-crurale :

A. La flexion dorsale de la cheville s'effectue dans un plan frontal autour d'un axe antéro-postérieur.

B. La stabilité latérale est assurée essentiellement par l'encastrement de l'astragale dans la mortaise tibio-péronière.

C. La mortaise tibio-fibulaire est formé par le tibia et le talus

D. C'est une articulation a 2 DDL.

E. Elle est de type gingiyme.

22. Concernant le nerf fémoral :

A. Il passe à la partie médiale du muscle psoas.

B. Il dépend de L2, L3, L4.

C. Il quitte le bassin par la lacune vasculaire.

D. Il est testé par le réflexe patellaire.

E. A la sortie du bassin il se divise en deux branches.

23. Concernant le nerf obturateur :

A. Il naît des mêmes racines que le nerf fémoral.

B. Il suit le bord latéral du muscle psoas.

C. Il sort du bassin par la lacune laissée par la membrane obturatrice.

D. Il se divise en 4 branches en sortant du bassin.

E. Il est plus profond que le nerf fémoral.

Code candidat

Nom

Prénom

Date de naissance / /

CORRECTION

Remarques :

Au STYLO Noir ou Bleu, cochez à l'intérieur des cases sans dépasser de la manière suivante.
Crayon n'est pas autorisé

Exemple : si B et D sont justes,
Cochez par Une CROIX:

Q4 :	A	B	C	D	E
	☐	☒	☐	☒	☐

L'utilisation de l'effaceur ou l'effacement des cases même partiellement, pourrait annuler la correction et la notation automatique de la question.

	A	B	C	D	E
Q1	☐	☐	☒	☒	☐
Q2	☒	☒	☐	☐	☐
Q3	☒	☐	☒	☐	☒
Q4	☐	☐	☒	☒	☒
Q5	☐	☒	☐	☒	☒
Q6	☒	☐	☒	☐	☒
Q7	☒	☒	☐	☐	☒
Q8	☒	☐	☒	☐	☒
Q9	☐	☒	☐	☒	☒
Q10	☒	☐	☒	☐	☒
Q11	☐	☒	☒	☒	☐
Q12	☒	☐	☒	☐	☒
Q13	☒	☒	☐	☒	☐
Q14	☒	☒	☐	☒	☐
Q15	☒	☒	☐	☒	☐
Q16	☒	☐	☒	☒	☐
Q17	☐	☒	☐	☐	☒
Q18	☒	☐	☒	☐	☐
Q19	☐	☒	☐	☒	☒
Q20	☒	☒	☐	☐	☐
Q21	☐	☒	☐	☐	☒
Q22	☐	☒	☐	☒	☐
Q23	☒	☐	☒	☐	☒
Q24	☐	☒	☒	☐	☐
Q25	☒	☐	☐	☒	☒

	A	B	C	D	E
Q26	☒	☒	☒	☐	☐
Q27	☐	☒	☐	☐	☒
Q28	☒	☐	☒	☐	☐
Q29	☐	☒	☐	☐	☒
Q30	☐	☒	☐	☐	☒
Q31	☐	☒	☒	☒	☐
Q32	☒	☐	☐	☐	☒
Q33	☐	☐	☒	☐	☒
Q34	☒	☐	☐	☒	☒
Q35	☐	☒	☐	☒	☐
Q36	☐	☐	☒	☐	☒
Q37	☒	☐	☐	☐	☒
Q38	☐	☒	☐	☒	☐
Q39	☐	☒	☒	☐	☐
Q40	☒	☐	☐	☒	☐
Q41	☐	☒	☐	☐	☒
Q42	☐	☒	☐	☒	☐
Q43	☒	☐	☒	☐	☐
Q44	☒	☐	☐	☐	☒
Q45	☐	☒	☐	☒	☐
Q46	☒	☐	☒	☐	☐
Q47	☐	☒	☐	☒	☐
Q48	☐	☒	☐	☒	☐
Q49	☒	☐	☒	☐	☐
Q50	☐	☒	☒	☐	☐

Anatomie emd 2 Pr TAIBI

Epreuve N°
Epreuve N°