Anatomie

Le Crane

2024

1- A propos du crane : RF

A- L'os sphénoïde est un os impair, situé à la partie moyenne de la base du crâne.
B- L'os occipital participe à la formation de l'étage postérieur de l'endobase.
C- La partie verticale de l'os frontal est appelée écaille du frontal.
D- Les os du neurocrâne sont au nombre de 08.
E- La mastoïde fait partie de l'os pariétal.

E

2023

1-A propos du crane : RF

A- L'os sphénoïde est un os impair, situé à la partie moyenne de la base du crâne.
B- L'os occipital participe à la formation de l'étage postérieur de l'endobase.
C- La partie verticale de l'os frontal est appelée écaille du frontal.
D- Les os du neurocrâne sont au nombre de 08.
E- Le rocher fait partie de l'os pariétal.

E

2022

1-A propos du crane : RF

A- L'os sphénoïde est un os impair, situé à la partie moyenne de la base du crâne.
B- L'os occipital participe à la formation de l'étage postérieur de l'endobase.
C- La partie verticale de l'os frontal est appelée écaille du frontal.
D- Les os du neurocrâne sont au nombre de 08.
E- Le rocher fait partie de l'os pariétal.

E

2021

1. À propos du crane: (cocher la réponse fausse)

a. Le crâne est une cavité de thermorégulation.
b. Le crâne repose sur le rachis cervical par l'atlas.
c. La partie verticale de l'os frontal est appelée écaille du frontal.
d. Les os du neurocrâne sont au nombre de 10.
e. L'os ethmoïde est un os pneumatique, creusé de demi-cellules.

D

2. À propos du crane: (cocher la réponse fausse)

a. L'os sphénoïde est un os impair, situé à la partie moyenne de la base du crâne.
b. Les apophyses ptérygoïdes, sont implantées sur la face inférieure du temporal.
c. L'os occipital participe à la formation de l'étage postérieur de l'endobase.
d. L'apophyse mastoïde, est le prolongement du rocher en dehors et en arrière.
e. Le foramen magnum ou trou occipital est en continuité avec la colonne vertébrale.

2020

14. L'articulation temporo mandibulaire :

a. L'articulation temporo-mandibulaire ou ATM est une diarthrose (synoviale), de type plane.
b. Articulation paire, liée anatomiquement et fonctionnellement à son homonyme controlatéral par l'arc mandibulaire.
c. Le versant postérieur aplati du condyle mandibulaire est articulaire.
d. Le disque inter articulaire de l'ATM est biconvexe.
e. Le ligament stylo mandibulaire est un ligament intrinsèque de l'ATM.

2018

1. Parmi ces os un ne fait pas partie du neurocrâne:

a. L'os frontal
à L'bs ethmoïdal
c. L'os sphénoïdal
d. L'os occipital.
e. L'os zygomatique.

Le Rachis

2024

2- A propos du rachis : RF

A- Dans un plan sagittal, la colonne vertébrale comporte deux courbures.
B- L'accentuation pathologique d'une courbure latérale forme la scoliose.
C- Le sacrum forme la partie fixe du rachis.
D- La colonne principale en avant est formée par l'empilement des corps vertébraux.
E- Le processus transverse des vertèbres cervicales est perforé d'un orifice transversaire.

2023

2- A propos du rachis: RF

A- Dans un plan sagittal, la colonne vertébrale comporte quatre courbures.
B- L'accentuation pathologique d'une courbure latérale forme la scoliose.
C- Sa longueur chez l'adulte est d'environ 45 cm.

D- La colonne principale en avant est formée par l'empilement des corps vertébraux.
E. le processus transverse des vertèbres cervicales est perforé d'un orifice transversaire

C

2022

2- A propos du rachis: RF
A- Dans un plan sagittal, la colonne vertébrale comporte quatre courbures.
B- L'accentuation pathologique d'une courbure latérale forme la scoliose.
C- Sa longueur chez l'adulte est d'environ 45 cm.
D- La colonne principale en avant est formée par l'empilement des corps vertébraux.
E. le processus transverse des vertèbres cervicales est perforé d'un orifice transversaire

C

2019

1. Cochez la ou les légendes justes:
a. Corps
b. Apophyse épineuse.
c. Trou transversaire.
d. Trou vertébrale
e. Apophyse articulaire.

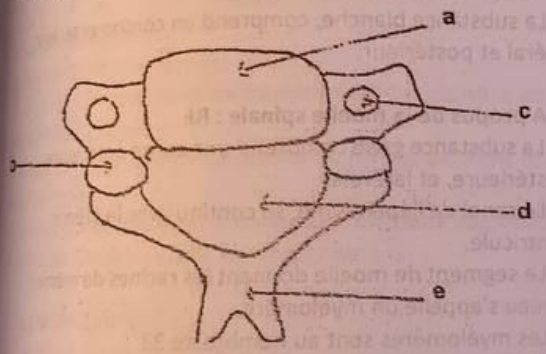

AC

Le système nerveux

2024

3- A propos du système nerveux : RF
A- l'encéphale occupe la boite crânienne et le canal rachidien.
B- Le système nerveux périphérique est constitué axones ou des dendrites.
C- La substance blanche est constituée d'axones myélinisés.
D- La substance grise est constituée de corps cellulaires de neurones.
E- On s'accorde sur un nombre de 100 milliards de neurones chez l'être humain.

A

4- A propos du système nerveux : RF
A- Les neurones ne peuvent vivre que quelques mois.
B- Les cellules gliales, apportent un soutien structurel et fonctionnel aux neurones.
C- Les cellules gliales peuvent se reproduire en se divisant.
D- Les oligodendrocytes entourent l'axone d'une gaine de myéline.
E- Les astrocytes ont un grand rôle dans de la barrière hémato-encéphalique.

2023

3- A propos du système nerveux : RF
A- le névraxe est une masse nerveuse qui occupe la boite crânienne et le canal rachidien.
B--Le système nerveux périphérique est constitué par des axones ou des dendrites.
C- La substance blanche est constituée d'axones myélinisés.
D- La substance grise est constituée de corps cellulaires de neurones.
E. On s'accorde sur un nombre de 100 millions de neurones chez l'être humain.

4- A propos du système nerveux: RF
A- Les neurones peuvent vivre des décennies.
B- Les cellules gliales, apportent un soutien structurel et fonctionnel aux neurones. Les cellules gliales ne peuvent pas se
reproduire en se divisant.
D-Les oligodendrocytes entourent l'axone d'une gaine de myéline.
E-Les astrocytes ont un grand rôle dans de la barrière hémato-encéphalique.

C

2022

3- A propos du système nerveux : RF
A- le névraxe est une masse nerveuse qui occupe la boite crânienne et le canal rachidien.
B--Le système nerveux périphérique est constitué par des axones ou des dendrites.
C- La substance blanche est constituée d'axones myélinisés.
D- La substance grise est constituée de corps cellulaires de neurones.
E. On s'accorde sur un nombre de 100 millions de neurones chez l'être humain.

E

4- A propos du système nerveux: RF
A- Les neurones peuvent vivre des décennies.
B- Les cellules gliales, apportent un soutien structurel et fonctionnel aux neurones. Les cellules gliales ne peuvent pas se reproduire en se divisant.
D-Les oligodendrocytes entourent l'axone d'une gaine de myéline.
E-Les astrocytes ont un grand rôle dans de la barrière hémato-encéphalique.

C

2021

3. À propos du système nerveux: (cocher la réponse fausse)
a. Le névraxe est une masse nerveuse qui occupe la cavité crânienne et le canal rachidien.
b. Le système nerveux périphérique est constitué par des axones ou des dendrites.
c. La substance blanche est constituée d'axones myélinisés.
d. La substance grise est constituée de corps cellulaires de neurones.

e. On s'accorde sur un nombre de 100 millions de neurones chez l'être humain.

E

4. À propos du système nerveux :(cocher la réponse fausse)

a. Les neurones peuvent vivre des décennies.
b. Les cellules gliales, apportent un soutien structurel et fonctionnel aux neurones.
c. Les cellules gliales ne peuvent pas se reproduire en se divisant.
d. Les oligodendrocytes entourent l'axone d'une gaine de myéline.
e. Les astrocytes ont un grand rôle dans de la barrière hématoencéphalique.

C

2020

20. Les méninges et ventricules:

a. Les lépto méninges (molles), comprennent l'arachnoïde et la dure mère.
b. La dure mère est plus adhérente au niveau de la voute crânienne qu'au niveau de la base.
c. La pie mère comporte deux feuillets.
d. L'espace extra-dural est compris entre la dure mère et la pie mère.
e. La dure mère présente des replis qui forment des sinus veineux.

E

2019

10. Les méninges (cochez là ou las réponses justes):

a. Les méninges enveloppent le système nerveux périphérique au niveau de la portion intracrânienne des nerfs criniers et intra rachidienne des nerfs spinaux.
b. Offrent un espace de circulation pour le liquide céphalo rachidien.
c. Lépto méninges (molles), comprenant l'arachnoïde et la dure-mère.
d. La dure-mère émet des expansions (la faux du cerveau, et la tente du cervelet) qui divisent le volume intracrânien en deux fosses cérébrales.
e. Les sinus veineux sont des canaux veineux, formés par des dédoublements de la dure-mère.

ABDE

10. Concernant les méninges: (la ou les réponses fausses)

a. L'espace sub-arachnoïde sépare l'arachnoïde et la dure mère.
b. Le liquide céphalo-rachidien est secrété par les plexus choroïdes.
c. La tente du cervelet sépare la partie postérieure des hémisphères cérébraux et le cervelet.
d. La faux du cerveau sépare les hémisphères cérébraux.
e. L'espace arachnoïdien forme le compartiment périphérique.

A

La moelle épinière

2024

5- A propos de la moelle spinale : RF

A-Sert à la transmission des messages nerveux entre l'encéphale et la périphérie.
B- A une taille de 45-50 cm chez l'adulte.
C- chez l'adulte s'étend jusqu'à la vertèbre L5.
D- Elle présente deux renflements.
E- la substance blanche, comprend trois cordons (antérieur, latéral et postérieur).

6- A propos de la moelle spinale : RF

A- La substance grise comprend une corne antérieure, postérieure, et latérale.
B- le canal de l'épendyme, se continu avec le IVème ventricule.
C- Le segment de moelle donnant les racines de même niveau s'appelle un myélomère.
D- Les myélomères sont au nombre de 33.
E- Plusieurs myélomères peuvent fonctionner ensemble par le jeu de neurones d'association.

2023

5- A propos de la moelle spinale : RF

A-Sert à la transmission des messages nerveux entre l'encéphale et la périphérie.
B. À une taille de 70 cm.
C- S'étend jusqu'à la vertèbre L2.
D- Elle présente deux renflements.
E- La substance blanche, comprend un cordon antérieur, latéral et postérieur.

6- A propos de la moelle spinale : RF

A- La substance grise comprend une corne antérieure, postérieure, et latérale.
B- Le canal de l'épendyme, se continu avec le IVème ventricule.
C- Le segment de moelle donnant les racines de même niveau s'appelle un myélomère.
D-Les myélomères sont au nombre de 33.
E-Plusieurs myélomères peuvent fonctionner ensemble par le jeu de neurones d'association.

2022

5. À propos de la moelle spinale: RF

a. Sert à la transmission des messages nerveux entre l'encéphale et la périphérie.
b. À une taille de 70 cm.
c. S'étend jusqu'à la vertèbre L2.
d. Elle présente deux renflements.
e. La substance blanche, comprend un cordon antérieur, latéral et postérieur.

6. À propos de la moelle spinale : RF

a. La substance grise comprend un cordon antérieur, postérieur, et latéral.
b. Le canal de l'épendyme, se continu avec le IVème ventricule.
c. Le segment de moelle donnant les racines de même niveau s'appelle un myélomère.
d. Les myélomères sont au nombre de 31.
e. Plusieurs myélomères peuvent, fonctionner ensemble par le jeu de neurones d'association.

5. A propos de la moelle ... réponse fausse)

a. Sa fonction principale est la transmission des messages nerveux entre l'encéphale et le reste du corps.
b. À une taille de 60-65 cm.
c. S'étend jusqu'à la vertèbre L2.
d. Elle présente deux renflements.
e. La matière blanche, située en périphérie, comprend un cordon antérieur, un cordon latéral et un cordon postérieur.

B

6. À propos de la moelle spinale: (cocher la réponse fausse)

a. La substance grise comprend de chaque côté trois cordons antérieure, postérieure, et latéral.
b. Le canal de l'épendyme, se continu avec les ventricules cérébraux.
c. Le segment de moelle donnant les racines de même niveau s'appelle un myélomère.
d. Les myélomères innervent des territoires périphériques appelés métamères.
e. Une artère radiculaire accompagne chaque nerf rachidien.

2020

1. La moelle épinière:

a. Segment intra crânien du SNC.
b. Centre d'intégration et de transmission des grandes voles végétatives uniquement,
c. Régit les régions du corps situées au niveau du tronc et des membres.
d. Centre d'élaboration autonome des fonctions cognitives.
e. Régit de nombreux réflexes sensoriels.

C

2. La moelle épinière:

a. S'arrête à la hauteur de L2.
b. Comble toute la largeur du canal rachidien, auquel elle est collée.
c. Occupe la totalité de la longueur du canal rachidien.
d. Dans le canal rachidien la moelle épinière est libre et mobile.
e. Des structures musculo-tendineuses permettent de la fixée à l'intérieur du canal rachidien.

A

3. La moelle épinière:

A. De forme ovalaire légèrement aplatie de droite à gauche.
B. S'étend sur une longueur de 45 cm depuis C1 Jusqu'à L2.
c. Comporte trois ronflements: cervicale, thoracique (TH7) et lombaire.
d. Ses faces latérales sont parcourues par des sillons médians.
e. Ses sillons médians sont le point d'émergence des racines spinales.

B

4. La moelle épinière :

a. Les cornes postérieures de sa substance grise sont des centres végétatifs.
b. Les cordons latéraux se trouvent à la partie externe de la face dorsale de la moelle épinière.
c. Le sillon médian antérieur sépare les deux cordons antérieurs.
... grise ne comporte que des centres végétatifs sympathiques (non parasympathiques).
e. Les cornes antérieures de sa substance grise sont effilées et sensitivo sensorielles.

C

5. La moelle épinière :

a. Distribue 33 paires de nerfs spinaux, à chaque étage de la colonne vertébrale.
b. La pie-mère: couche externe des méninges médullaires, est très adhérente au rachis.
c. Divisée sur toute sa hauteur en étages dits : métamères ou segments médullaires.
d. Trois enveloppes méningées entourent la moelle épinière de façon concentrique.
e. Les sclérotomes sont des territoires musculaires.

D

6. La systématisation de la moelle épinière :

a. Le groupe médial des colonnes grises somato motrices représente le siège des centres moteurs (axiaux et pariétaux)
du tronc et du cou (partiellement).
b. Les colonnes grises sensitives de Clarke et de Bechterev, sont situées au niveau de la tête des cornes antérieures.
c. La substance blanche de la moelle épinière joue le rôle de centre relai (synapse) des voies sensitives ascendantes.
d. La voie extra lemniscale est une voie courte qui véhicule les sensibilités extéroceptives épicritiques (fines).
e. Les voies longues proprioceptives inconscientes: musculo tendineuses, permettent de renseigner le cerveau sur le tonus musculaire.

A

2019

2. La moelle épinière (cochez la ou les bonnes réponses):

a. Centre d'intégration et de transmission des grandes voies (somatiques ou végétatives).
b. Les racines spinales sont: motrices en arrière et sensitives en avant.
c. Elle régit les régions du corps situées au niveau du tronc et des membres.
d. Présente trois dilatations (renflements): cervical, thoracique et lombaire.
e. S'arrête à la hauteur de L2.

ACE

2018

6. Concernant la moelle épinière: (la ou les réponses fausses)

a. La substance grise se situe autour du canal épendymaire.
b. La corne motrice est plus large que la corne sensitive
c. Les faisceaux spinothalamiques croisent la ligne médiane.
d. Les faisceaux de Gull et Berdache ne croisent pas la ligne médiane.
e. Le faisceau spinocérébelleux de Flechsig croise la ligne médiane.

E

11. Concernant la moelle épinière: (la ou les réponses fausses)

a. Elle se termine au niveau de L2
b. Les nerfs rassemblés au-dessous de la partie inferieure forment la queue de cheval.
c. La non fermeture des arcs vertébraux postérieurs donne la Spina Bifida.
d. Longue de 60cm.

e. Elle est formée de 33 myélomes. DE

Encéphale

2024

12- A propos du cerveau : RF
A- Il est la fusion du télencéphale avec le diencéphale.
B- on lui distingue six lobes.
C- la scissure centrale de Rolando sépare le lobe pariétal du lobe occipital.
D- la scissure de Sylvius est latérale.
E- le lobe temporal est formé de cinq circonvolutions (T1 à T5). C

13- A propos du cerveau : RF
A- Le lobe de l'insula est caché par les lobes externes.
B- Le thalamus est un noyau gris du diencéphale
C- Le corps calleux est une substance grise.
D- La substance grise, est répartie en deux territoires (cortex et noyaux gris centraux).
E- Le paleo-cortex ou limbique est en relation avec l'olfaction. C

14- A propos du cerveau : RF
A- la taille du cerveau de l'être humain est d'environ 1300-1500 cm3.
B- Les ventricules latéraux ne communiquent pas avec le troisième ventricule.
C- Les deux lobes temporaux reposent sur l'étage moyen de la base du crâne.
D- La faux du cerveau est une cloison tendue dans un plan sagittal.
E- La tente du cervelet est une cloison tendue dans un plan horizontal. B

15- A propos du cerveau : RF
A- La pie-mère tapisse la face interne du crâne.
B- Les plexus choroïdes sont les lieux de formation du liquide céphalo-rachidien (LCR).
C- Les espaces arachnoïdiens forment le compartiment périphérique du LCR.
D- Sa longueur chez l'adulte est de 16 cm.
E- Les veines de l'encéphale sont incluses dans des dédoublements dure-mériens : les sinus. A

2023

12- A propos du cerveau : RF
Ail est la fusion du télencéphale avec le diencéphale.
Blés scissures externes permettent de distinguer quatre lobes.
C. La scissure centrale de Rolando sépare le lobe pariétal du lobe occipital.
D- La scissure de Sylvius est latérale.
E-Le lobe temporal est formé de cinq circonvolutions.

13- A propos du cerveau : RF C
A- Le lobe de l'insula est caché par les lobes externes.
B- Le thalamus est un noyau gris situé sur la face latérale du troisième ventricule.
C- Le corps calleux relie les deux hémisphères cérébraux.
D- La substance grise, est répartie en deux territoires (cortex et noyaux gris centraux).
E Le paléo-cortex est en relation avec la vision.

occipital

14- A propos du cerveau: RF
A- la taille du cerveau de l'être humain est d'environ 1 400-1500 cm3.
B- Les ventricules latéraux communiquent avec le troisième ventricule.
C. Les deux lobes temporaux reposent sur l'étage antérieur de la base du crâne.
D- La faux du cerveau est une cloison tendue dans un plan sagittal.
E- La tente du cervelet est une cloison tendue dans un plan horizontal.

15- A propos du cerveau : RF
À La pie-mère tapisse la surface de cerveau.
B- Les plexus choroïdes sont les lieux de formation du liquide céphalo-rachidien(LCR).
C- Les espaces arachnoïdiens forment le compartiment périphérique du LCR.
D-Sa longueur est 20 cm. 16 cm
E-Les veines de l'encéphale sont incluses dans des dédoublements dure-mériens : les sinus

2022

13. À propos du cerveau : RF
a. Le lobe de l'insula est caché par les lobes externes.
b. Le thalamus est un noyau gris situé sur la face latérale du troisième ventricule.
c. Le corps calleux relie les deux hémisphères cérébraux.
d. La substance grise, est répartie en deux territoires (cortex et noyaux gris centraux).
e. Le paléo-cortex est en relation avec la vision.

14. À propos du cerveau: RF
a. La taille du cerveau de l'être humain est d'environ 1400-1500 cm3.
b. Les ventricules latéraux communiquent avec le troisième ventricule.
c. Les deux lobes temporaux reposent sur l'étage antérieur de la base du crâne.
d. La faux du cerveau est une cloison tendue dans un plan sagittal.
e. La tente du cervelet est une cloison tendue dans un plan horizontal.

15. À propos du caveau : RF
a. La pie-mère tapisse toute la surface de cerveau.
b. Les plexus choroïdes sont les lieux de formation du liquide céphalo-rachidien(LCR).
c. Les espaces arachnoïdiens forment le compartiment périphérique du LCR.
d. Le poids du cerveau est 10% du poids du corps.
e. Les veines de l'encéphale sont incluses dans des dédoublements dure-mériens : les sinus.

2021

12. À propos du cerveau: (cocher la réponse faussa)
a. Est la fusion du télencéphale avec le diencéphale
b. Ses scissures permettent de distinguer quatre lobes
c. La scissure de Rolando sépare le lobe pariétal du lobe occipital.
d. La scissure de Sylvius est latérale.
e. Le lobe temporal est formé de cinq circonvolutions.

13. À propos du cerveau: (cocher la réponse faussa)
a Le lobe de l'insula est caché par le lobe temporal.
b. Le thalamus est un noyau situé sur la face latérale du troisième ventricule
c Le corps calleux relie les deux hémisphères cérébraux
d. La substance grise, est répartie en deux territoires (cortex et noyaux gris centraux).
e. Le paléo-cortex représente chez l'homme, une grande partie du cortex cérébral.

14. À propos de l'ancéphale: (cocher la réponse fausse)
a. L'encéphale correspond à la partie intracrânienne du système nerveux centrale
b. Les ventricules latéraux communiquent avec le troisième ventricule par les trous de Monro.
c. Les deux lobes temporaux reposent sur l'étage antérieur de la base du crâne.
d. La faux du cerveau est une cloison tendue dans un plan sagittal.
e. La tente du cervelet est une cloison tendue dans un plan horizontal.

15. À propos de l'encéphale (cocher la réponse fausse)
a. La pie-mère ne tapisse pas toute la surface de l'encéphale.
b. Les plexus choroïdes sont les lieux de formation du liquide céphalo-rachidien (LCR).
c. Les espaces arachnoidiens forment le compartiment périphérique du LCR
d. Le sang artériel parvient à l'encéphale par Les artères carotides internes et les artères vertébrales.
e. Les veines de l'encéphale sont incluses dans des dédoublements dure-mèriens: les sinus.

2020

15. L'épi thalamus:
a. L'épiphyse se trouve en dessous de l'hypothalamus.
b. L'épiphyse est en forme de pin, et possède une base, un corps et une queue.
c. L'habénula occupe le corps de l'épiphyse.
d. L'épithalamus ne présente aucune connexion fonctionnelle avec l'hypothalamus.
e. L'épithalamus se situe à la région inférieure du 4eme ventricule.

16. Le thalamus:
a. De forme ovalaire a grosse extrémité postérieure.
b. À grand axe verticale.
c. Comporte trois parois et un bord circonférentiel.
d. Sur le plan fonctionnel ses noyaux ne reçoivent que des afférences sensitives.
e. Le thalamus ne possède aucune connexion fonctionnelle avec le cor

17. L'hypothalamus:
a. Se présente sous la forme d'un entonnoir.
b. Sa base est inférieure.
c. Son sommet est supérieur
d. L'hypothalamus médial est traversé le faisceau médian du télencéphale.
e. L'hypothalamus latéral comporte des noyaux répartis en trois groupes (antérieure, moyen et postérieur).

18. Le télencéphale:
a. La face interne de l'hémisphère cérébral est convexe.
b. Le lobe frontal occupe-le pole antérieur de l'hémisphère cérébral.
c. La couche granulaire externe du cortex cérébral contient des cellules Pyramidales (effectrices)
d. Le trigone comporte une tête, un corps et un bourrelet.
e. Le lobe pariétal est visible sur les trois faces de l'hémisphère cérébral.

19. La vascularisation encéphalique:
a. L'artère cérébrale antérieure irrigue principalement la face latérale de l'hémisphère cérébral.
b. L'artère cérébrale moyenne (Sylvienne), irrigue principalement la face médiale de l'hémisphère cérébral.
c. Les deux artères cérébrales antérieures communiquent entre elles par l'artère communicante postérieure.
d. Le tronc basilaire irrigue le tronc cérébral et le cervelet.
e. L'artère Sylvienne est la petite des artères corticales.

2019

5. Le diancéphale (cochez la réponse fausse):
a. L'hypophyse comporte deux lobes (antérieur: neurohypophyse et postérieur: adénohypophyse).
b. C'est un ensemble de structures nerveuses qui forment les parois de la vésicule diencéphalique.
c. Il se compose principalement du thalamus, hypothalamus, neurohypophyse et l'épithalamus.
d. Les parois de l'hypothalamus forment les récessus antérieurs du 3eme ventricule (récessus optique et sus-optique).
e. L'extrémité antérieure du thalamus limite avec la commissure blanche antérieure le trou de Monro.

6. Le télencéphale (cochez la fausse):
a. C'est le centre de la production des pensées et des émotions, ainsi que du stockage des souvenirs.
b. Chaque hémisphère se présente sous une forme prismatique triangulaire a trois faces.
c. Cinq scissures divisent l'hémisphère cérébral en sept lobes.
d. Le néocortex comporte six couches (intégratrices, effectrices et associatives).
e. Les aires corticales sont (sensitivo-sensorielles, motrices, associatives ou végétatives).

2018

2. Quelles sont parmi les artères suivante celles qui vascularisent le cerveau :
a. L'artère vertébrale.
à L'artère carotide interne.
c. L'artère carotide externe.

d. L'artère cérébrale moyenne.
e. L'artère cérébrale postérieure.

ABDE

3. Concernant la configuration interne du cerveau: (la ou les réponses faussos)
a. Le cortex cérébral s'étale à la périphérie.
b. La capsule interne sépare le thalamus du pallidum.
c. La capsule externe sépare le putamen de l'avant-mur.
d. Le thalamus épouse le mur latéral du troisième ventricule.
e. Le noyau caudé présente deux têtes.

E

8. Concernant les ventricules latéraux: (la ou les réponses fausses)
a. Présentent des cornes frontales.
b. Présentent des cornes occipitales.
c. Présentent des cornes temporales.
d. Communiquent avec le quatrième ventricule.
e. Communiquent avec le troisième ventricule.

D

Le cervelet

2024

10- A propos du cervelet : RF
A- Est Logé avec le tronc cérébral dans la fosse crânienne postérieure.
B- Est relié au tronc cérébral par les pédoncules cérébelleux.
C- Il Limite avec le tronc cérébral le 4eme ventricule.
D- Le cervelet ne présente que deux faces (antérieure et postérieure).
E- Il présente une masse médiane étroite (le vermis).

3 faces

D

11- A propos du cervelet : RF
A- l'archéo-cérébellum contrôle l'équilibre.
B- Le paléo-cérébellum, contrôle le tonus musculaire.
C- Le néo-cérébellum forme la partie antérieure.
D- Le néo-cérébellum est Chargé de la coordination des mouvements volontaires.
E- La substance blanche est appelée «arbre de vie du cervelet ».

C

2023

10- A propos du cervelet: RF
A-Est Logé dans la fosse crânienne postérieure.
B- Est relié au reste du névraxe par les pédoncules cérébelleux.
C- Il Limite avec le tronc cérébral le 4eme ventricule.
D. Le cervelet présente deux faces.
E-.Il présente une masse médiane étroite (le vermis).

D

11- A propos du cervelet: RF
A- Le lobe, le plus primaire, forme l'archéo-cérébellum.
B. Le paléo-cérébellum, contrôle l'équilibre.
C- La partie la plus postérieure forme le néo- cérébellum.
D- Le néo-cérébellum est Chargé de la coordination des mouvements volontaires.
E- La substance blanche est appelée «arbre de vie du cervelet

2022

10. À propos du cervelet: RF
a. Est Logé dans la fosse crânienne postérieure.
b. Est relié au reste du névraxe par les pédoncules cérébelleux.
c. Il Limite avec le tronc cérébral le 4eme ventricule.
d. Le cervelet ne présente que deux faces.
e. Il présente une masse médiane étroite (le vermis).

11. À propos du cervelet: RF
a. Le lobe, le plus primaire, forme l'archéo- cérébellum.
b. Le paléo-cérébellum, contrôle l'équilibre.
c. La partie la plus postérieure forme le néo- cérébellum.
d. Le néo-cérébellum est Chargé de la coordination des mouvements volontaires.
e. La substance blanche est appelée « arbre de vie du cervelet >>.

2021

10. À propos du cervelet: (cocher la réponse fausse)
a Est Logé dans la fosse crânienne postérieure.
b Est relié au reste du névraxe par les pédoncules cérébelleux.
c. Limite avec le tronc cérébral le 4 ventricule
d. Le cervelet présente deux faces.
e. Les faces supérieure et inférieure sont séparées par le grand sillon circonférentiel de vicq d'Azyr

11. À propos du cervelet: (cocha la réponse fausse)
a. Le lobe, le plus antérieur et le plus primaire, forme l'archéo-cérébellum.
b. Le paléo-cérébellum, contrôle l'équilibre.
c. La partie la plus postérieure forme le néo-cérébellum.
d. Le néo-cérébellum est chargé de la coordination des mouvements volontaires.
e. La substance blanche est appelée «arbre de vie du cervelets

2020

11. Le cervelet:
a. Contrôle la régulation du tonus musculaire de posture, la coordination des mouvements et l'équilibre du corps.
b. Placé en avant du tronc cérébral.
c. Aplati de droite à gauche.
d. En forme de papillon avec des ailes dites vermillons.
e. De forme plus haute que large.

12. Le cervelet :
a. De l'extérieur il comporte trois faces.
b. La face inférieure répond à la tente du cervelet.
c. La face supérieure répond au 4eme ventricule et au tronc cérébral.
d. La face supérieure reçoit une invagination (prolongement) du 4eme ventricule.
e. Le bord circonférentiel du cervelet sépare les deux faces antérieure et inférieure.

13. Le cervelet :
a. La surface cérébelleuse est lisse.
b. Ses sillons primaires le divisent en lobules.

c. Le complexe flocculo nodulaire (l'archéo cérébellum) est en rapport étroit avec l'appareil vestibulaire régulateur de l'équilibre.
d. Le noyau cérébelleux du toit (de Fait) est un noyau hémisphérique.
e. Le noyau dentelé reçoit les afférences à partir de l'archéo cortex cérébelleux.

2019

4. Le cervelet (cochez la réponse fausse):
a. La régulation du tonus musculaire de posture est assurée par le paléo cérébellum.
b. Il comporte quatre lobes.
c. Sa substance blanche comporte des fibres de projections (afférentes et efférentes) et des fibres cortico-nucléaires.
d. Présente la forme d'un papillon, qui a un corps (vermis) et deux ailes (hémisphères cérébelleuses).
e. La substance grise du cervelet est organisée dans deux régions (périphérique, c'est le cortex cérébelleux et centrale, c'est les noyaux gris cérébelleux).

2018

4. Concernant le cervelet: (la ou les réponses fausses)
a. L'archéocérébelum joue un rôle dans le maintien de l'équilibre.
b. Le paléocérébellum contrôle le tonus de posture.
c. Le néocérébellum assure la coordination des mouvements volontaires.
d. Est rattache au tronc cérébral par les pédoncules cérébelleux.
e. Répond en avant au troisième ventricule.

Tronc cérébral

2024

8- A propos du tronc cérébral : RF
A- Il communique en arrière avec le cervelet.
B- Est situé dans la fosse cérébrale postérieure,
C- Sa limite inférieure correspond au foramen magnum (trou occipital).
D- Se continue en haut avec le diencéphale.
E- De ses faces sortent les 12 paires de nerfs crâniens.

9- A propos du tronc cérébral : RF
A- Le pathétique (IV) nait de sa face postérieure,
B- Le trijumeau (V) naît à la partie antéro-supérieure de la protubérance.
C- Il contient le quatrième ventricule.
D. Le quatrième ventricule se poursuit en haut par, l'aqueduc de Sylvius.
E- La glande pinéale ou épiphyse se trouve à la face postérieure du tronc cérébral.

2023

8- A propos du tronc cérébral : RF
A- Il communique en arrière avec le cervelet.
B- Est situé dans la fosse cérébrale moyenne.
C- Sa limite inférieure correspond au foramen magnum.
D- Se continue en haut avec le cerveau.
E- Sur sa face antérieure, on note la sortie de la plupart des nerfs crâniens.

9- A propos du tronc cérébral : RF
A - Le pathétique (IV) naît de sa face postérieure.
B- Le trijumeau (V) naît à la partie antéro-supérieure de la protubérance.
C- Il contient le quatrième ventricule.
D- Le quatrième ventricule se poursuit en haut par, l'aqueduc de Sylvius.
E- L'épiphyse se trouve à la face postérieure du tronc cérébral.

2022

8. À propos du tronc cérébral: RF
a. Il communique en arrière avec le cervelet.
b. Est situé dans la fosse cérébrale moyenne.
c. Sa limite inférieure correspond au foramen magnum.
d. Se continue en haut avec le cerveau.
e. Sur sa face antérieure, on note la sortie de la plupart des nerfs crâniens.

9. À propos du tronc cérébral: RF
a. Le pathétique (IV) naît de sa face postérieure.
b. Le trijumeau (V) naît à la partie antéro-supérieure de la protubérance.
c. Il contient le quatrième ventricule.
d. Le quatrième ventricule se poursuit en haut par, l'aqueduc de Sylvius.
e. L'épiphyse se trouve à la face postérieure du tronc cérébral.

2021

8. À propos du tronc cérébral: (cocher la réponse fausse)
a. Il communique en arrière avec le cervelet.
b. Est situé dans la fosse cérébrale moyenne.
c. Sa limite inférieure correspond au foramen magnum.
d. Le bulbe présente deux masses ovalaires constituant les olives bulbaires.
e. Sur sa face antérieure, on note la sortie de la plupart des paires de nerfs crâniens.

9. À propos du tronc cérébral: (cocher la réponse fausse)
a. Le pathétique (IV) naît de sa face postérieure.
b. Le trijumeau (V) naît à la partie antérosupérieure de la protubérance.
c. Contient Le troisième et quatrième ventricules.
d. Le quatrième ventricule se poursuit en haut par, l'aqueduc de Sylvius.
e La face postérieure des pédoncules est masquée par la lame quadrijumelle

2020

7. Le tronc cérébral:
a. Son territoire d'innervation somatique concerne les régions du tronc et des membres.
b. Se trouve dans la fosse cérébrale antérieure.
c. Prend la forme d'un tronc de cône a base supérieure d'une longueur de 9 cm environ.
d. Son sillon mésencéphalo-protubérantiel sépare le mésencéphale du bulbe rachidien.
e. Possède quatre paires de pédoncules cérébelleux.

8. Le mésencéphale:
a. Ses pédoncules cérébraux mésencéphaliques sont traversés par des faisceaux moteurs.
b. La paroi antérieure mésencéphalique comporte les tubercules quadrijumeaux (centres réflexes auditifs et visuels).
c. La lumière du mésencéphale est représentée par le 3ème ventricule.
d. L'espace perforé postérieur se trouve entre les deux pédoncules cérébelleux dans la paroi postérieure du mésencéphale.
e. Les bras conjonctivaux mésencéphaliques rattachent les tubercules quadrijumeaux entre eux.

9. Le tronc cérébral:
a. Le pont de varole (métencéphale) parait élargi transversalement (par le passage de fibres horizontales cérébelleuses)
b. Le métencéphale est connecté au cervelet par les pédoncules cérébraux supérieurs.
c. La gouttière basilaire parcourt le métencéphale sur sa face postérieure.
d. L'olive bulbaire est la saillie formée par un noyau sensitivo sensoriel (noyau de Gull).
e. Les pyramides bulbaires postérieures s'élargissent par la présence des noyaux moteurs De Gull et de Berdache.

10. Le tronc cérébral:
a. Le planché du 4ème ventricule est représenté par la région ventrale du tronc cérébral (bulbo protubérantielle).
b. Le planché du 4ème ventricule est de forme losangique.
c. Il existe 11 paires de nerfs crâniens qui se distribuent du tronc cérébral.
d. La colonne somato-motrice ventrale comporte les noyaux des nerfs crâniens (III, IV, VI Et XII).
e. Le noyau ambigu (moteur) contient le nageotte (noyau de la sensibilité gustatif).

2019

3. Le tronc cérébral (cochez la réponse fausse):
a. Divisé en trois régions (mésencéphale, métencéphale et myélencéphale).
b. Il communique avec le névraxe par deux paires de pédoncules (supérieurs et inférieurs).
c. Le mésencéphale comporte en arrière les tubercules quadrijumeaux (antérieurs et postérieurs).
d. Les noyaux des nerfs crâniens sont moteurs, sensitifs ou végétatifs.
e. Les noyaux propres du tronc sont principalement impliqués dans les circuits de la motricité involontaire.

Les nerfs crâniens

2024

7 -A propos des nerfs rachidiens : RF
A- 31 nerfs rachidiens émergent de chaque côté de la moelle épinière.
B- Ils sont Issues de l'association des racines sensitives et motrices.
C- Quelques nerfs rachidiens sont mixtes.
D- Au niveau cervical, lombaire et sacré, les nerfs spinaux forment des plexus.
E - Au niveau thoracique, ils forment les nerfs intercostaux.

16- A propos des nerfs crâniens : RF
A- Le nerf (11) optique se croise pour former le chiasma.
B- Le nerf VII facial est responsable de la mastication.
C- Le pathétique IV est le seul nerf qui émerge de la face postérieure du tronc cérébral,
D- Le premier nerf crânien (1) est responsable de l'olfaction (odorat).
E- Le nerf olfactif pénètre dans le crâne en franchissant la dame criblée de l'os ethmoïde.

17- A propos des nerfs crâniens : RF
A- Le nerf II est Le nerf sensoriel destiné à la vision.
B- Le nerf II passe par le trou optique de l'endobase.
C. Le nerf III assure le mouvement du muscle oculomoteur latéral.
D- Le nerf III assure aussi l'élévation de la paupière supérieure.
E- Le nerf III assure aussi le réflexe de la pupille.

18- A propos des nerfs crâniens : RF
A- Le nerf V trijumeau se divise en trois bran principales (V1-V2-V3).
B- Le nerf V est le nerf moteur des muscles de la face.
C- Le nerf facial proprement dit est la racine motrice du VII.
D- L'intermédiaire (de Wkisberg) est la racine sensitive du VII.
E- A travers La fissure orbitaire (fente sphénoïdale) passe les nerfs crâniens III, IV, VI et VI.

19- A propos des nerfs crâniens : RF
A- Le nerf pathétique IV, innerve le muscle oblique supérieur de l'œil.
B. Le nerf abducens VI, innerve le muscle droit latéral de l'œil.
C- Le nerf VIII est responsable de la perception des sons et maintient l'équilibre.
D- Le nerf VIII passe par le méat acoustique interne de l'endobase.
E- Le nerf IX assure aussi la motricité de la langue.

20- A propos des nerfs crâniens : RF
A- Le nerf vague X assure aussi la phonation.
B- Le nerf vague innerve des viscères du cou, du thorax et de l'abdomen.
C- Le nerf XI assure la mobilité de la tête et de l'épaule.
D- Le nerf XII assure les mouvements de la langue.

2023

7-A propos des nerfs rachidiens: RF

A- 31 nerfs rachidiens émergent de chaque côté de la moelle épinière.
B-Ils sont Issues de l'association des racines sensitives et motrices.
C- Quelques nerfs rachidiens sont mixtes.
D- Au niveau cervical, lombaire et sacré, les nerfs spinaux forment des plexus.
E- Au niveau thoracique, ils forment les nerfs intercostaux.

16- A propos des nerfs crâniens : RF

A. Le nerf (II) nait dans le mésencéphale du tronc cérébral.
B- Le VII, VII bis et le VIII constituent le paquet acoustico-facial.
C- Le pathétique IV est le seul nerf qui émerge de la face postérieure du tronc cérébral.
D- Le premier nerf crânien (1) est responsable de l'olfaction (odorat).
E- Le nerf olfactif pénètre dans le crâne en franchissant la lame criblée de l'os ethmoïde.

17-A propos des nerfs crâniens: RF

A- Le nerf II est Le nerf sensoriel destiné à la vision.
B- Le nerf II prend naissance dans la rétine.
C Le nerf II passe par La fente sphénoïdale de l'endobase.
D- Le nerf III assure aussi l'élévation de la paupière supérieure.
E- Le nerf III assure aussi le réflexe de la pupille.

18- A propos des nerfs crâniens: RF

A- Le nerf V se divise en trois branches principales (V1-V2-V3).
B-Le nerf V est le nerf moteur des muscles de la face.
C- Le nerf facial proprement dit est la racine motrice du VII.
D- L'intermédiaire (de Wkisberg) est la racine sensitive du VII.
E- À travers La fissure orbitaire (fente sphénoïdale) passe les nerfs crâniens III, IV, VI et V1.

19- A propos des nerfs crâniens: RF

A- Le nerf pathétique IV, innerve le muscle oblique supérieur de l'œil.
B- Le nerf abducens VI, innerve le muscle droi latéral de l'œil.
C- Le nerf VIII est responsable de la perception des sons et maintient l'équilibre.
D. Le nerf VIII passe avec le nerf VII à travers l'orifice ovale.
E- Le nerf IX assure la motricité du pharynx supérieur.

20- A propos des nerfs crâniens: RF

A- Le nerf vague assure aussi la phonation.
B- Le nerf vague innerve des viscères du cou, d thorax et de l'abdomen.
C- Le nerf XI assure la mobilité de la tête et de l'épaule.
D- Le nerf XII assure les mouvements de la Lang
E. Par Le foramen jugulaire passent les nerfs crâniens XI et XII.

2022

7. À propos des nerfs rachidiens: RF

a. 33 nerfs rachidiens émergent de chaque côté de la moelle épinière.
b. Ils sont issus de l'association des racines sensitives et motrices.
c. Tous les nerfs rachidiens sont, mixtes.
d. Au niveau cervical, lombaire et sacré, les nerfs spinaux forment des plexus.
e. Au niveau thoracique, ils forment les nerfs intercostaux.

16. À propos des nerfs crâniens: RF

a. Le nerf (II) nait dans le mésencéphale du tronc cérébral.
b. Le VII, VII bis et le VIII constituent le paquet acoustico-facial.
c. Le pathétique IV est le seul nerf qui émerge de la face postérieure du tronc cérébral.
d. Le premier nerf crânien (1) est responsable de l'olfaction (odorat).
e. Le nerf olfactif pénètre dans le crâne en franchissant la lame criblée de l'os ethmoïde.

17. À propos des nerfs crâniens: RF

a. Le nerf II est Le nerf sensoriel destiné à la vision.
b. Le nerf II prend naissance dans la rétine.
c. Le nerf II passe par La fente sphénoïdale de l'endobase.
d. Le nerf III assure aussi l'élévation de la paupière supérieure.
e. Le nert III assure aussi le réflexe de la pupille.

18. À propos des nerfs crânions: RF

a. Le nerf V se divise en trois branches principales (V1-V2-V3).
b. Le nerf V est le nerf moteur des muscles de la face.
c. Le nert facial proprement dit est la racine motrice du VII.
d. L'intermédiaire (de Wkisberg) est la racine sensitive du VII.
e. À travers La fissure orbitaire (fente sphénoïdale) passe les nerfs crâniens III, IV, VI et V1.

19. À propos des nerfs crâniens: RF

a. Le nerf pathétique IV, innerve le muscle oblique supérieur de l'œil.
b. Le nerf abducens VI, innerve le muscle droit latéral de l'œil.
C. Le nerf VIII est responsable de la perception des sons et maintient l'équilibre.
d. Le nerf VIII passe avec le nerf VII à travers le l'orifice oval.
e. Le nert IX assure la motricité du pharynx supérieur.

20. À propos des nerfs crâniens: RF

a. Le nerf vague assure aussi la phonation.
b. Le nerf vague innerve des viscères du cou, du thorax et de l'abdomen.
c. Le nerf XI assure la mobilité de la tête et de l'épaule.
d. Le nerf XII assure les mouvements de la langue.
e. Par Le foramen jugulaire passent les nerfs crâniens XI et XII.

2021

7. À propos des nerfs rachidiens: (cocher la réponse fausse)
a. 33 nerfs rachidiens émergent de chaque côté de la moelle épinière.
b. Ils sont issues de l'association des racines sensitives et motrices.
c. Tous les nerfs rachidiens sont mixtes.
d. Au niveau cervical, lombaire et sacré, les nerfs spinaux forment des plexus.
e. Au niveau thoracique, ils forment les nerfs intercostaux.

A

16. À propos des nerfs crâniens: (cocher la réponse fausse)
a. Le nerf (11) nait dans le mésencéphale du tronc cérébral.
Le VII, VII bis et le VIII constituent le paquet acoustico-facial.
c. Le pathétique IV est le seul nerf qui émerge de la face postérieure du tronc cérébral.
d. Le premier nerf crânien est responsable de l'olfaction (odorat).
e. Le nerf olfactif pénètre dans le crâne en franchissant la lame criblée de ros ethmoïde.

A

17. À propos des nerfs crânions: (cocher la réponse fausse)
a Le nerf II est Le nert sensoriel destiné à la vision.
b. Le nerf II s'étend de la rétine au cortex des lobes occipitaux.
c. Le nerf il passe par la fente sphénoïdale.
d. Le nert III assure aussi l'élévation de la paupière supérieure.
e. Le nerf III assure aussi le réflexe de la pupille.

C

18. À propos des nerfs crâniens: (cocher la réponse fausse)
a Le nerf V se divise en trois branches principales (V1-VZ-V3)
b. Le nerf V est le nert moteur des muscles de la face.
Le facial proprement dit est la racine motrice du VII
d. L'intermédiaire (de Wrisberg) est la racine sensitive du VII.
e À travers La fissure orbitaire (fente sphénoïdale) passe les *nerfs crâniens III, IV, VI et V1.*

B

19. À propos des nerfs crâniennes: (cocher la réponse fausse)
a. Le nerf pathétique IV, innerve le muscle oblique supérieur de l'œil.
b. Le nerf pathétique VI, innerve le muscle droit latéral de l'œil.
c. Le nert Vil est responsable de la perception des sons et maintient l'équilibre.
d. Le nerf Vil passe avec le nert VII à travers Orifice oval.
e. Le nerf IX assure la motricité du pharynx supérieur.

20. À propos des nerfs crâniens: (cocher la réponse fausse)
a. Le nerf vague assure la phonation.
b. Le nerf vague innerve des viscères du cou, du thorax et de l'abdomen.
c. Le nerf XI assure la mobilité de la tête et de l'épaule.
d. Le nerf DII assure les mouvements de la langue.
e. Par Le foramen jugulaire (trou déchiré postérieur) passent les nerfs crâniens XI et XII.

E

2019

7. Le trijumeau (cochez les réponses justes):

a. C'est un nerf mixte, qui domine le plus grand territoire facial.
b. Il véhicule quelques fibres nerveuses somatiques et végétatives qui ne lui sont pas propre.
c. Le nerf ophtalmique de Willis véhicule les fibres nerveuses végétatives (lacrymales et muco sécrétoires du nez).
d. Le nerf lingual est une branche collatérale du nerf mandibulaire.
e. Les nerfs dentaires supérieurs sont des rameaux du nerf maxillaire supérieur.

11. Cochez la ou les réponses justes:
a. Le nerf oculomoteur commun assure l'innervation motrice de la musculature intrinsèque et extrinsèque de l'œil.
b. L'innervation sensorielle de la langue est partagée par le nerf glosso-pharyngien (1/3postérieu) et le nerf facial (2/3 antérieur, indirectement).
c. Le nerf optique véhicule des fibres visuelles et des fibres du réflexe protomoteur.
d. Le nerf olfactif prend origine par les stries olfactives au niveau des fosses nasales.
e. Le territoire d'innervation du nerf vague s'étend du cou au pelvis. Il apporte les fibres motrices parasympathiques.

2018

5. Concernant les nerfs crâniens: (la ou les réponses justes)
a. Le nerf olfactif émerge du paléocortex.
b. Le nerf hypoglosse est le nerf sensitif de la langue.
c. Le nerf vague est un nerf mite.
d. Le nerf facial innerve le sternocleidomastoidien.
e. Le nerf trijumeau est un nerf mixte.

7. Tous les muscles suivants sont innervés par le nerf oculomoteur (III), sauf :
a. Muscle droit médial.
b. Muscle oblique inferieur.
c. Muscle droit inferieur.
d. Muscle droit supérieur.
e. Muscle droit latéral.

2017

6. Concernant les nerfs crâniens: quelles sont les propositions justes
a. Le nerf olfactif émerge du paléo cortex.
b. Le nerf trijumeau émerge de la protubérance.
c. Le nerf pathétique émerge en arrière du mésencéphale
d. Le nerf pneumogastrique est un nerf mixte.
e. Le nerf grand hypoglosse est le nerf moteur de la langue.

Le système nerveux autonome

2024

21- A propos du système neuro-végétatif : RF
A- Le système sympathique est associé à la mobilisation de l'énergie en période de stress.