



L'appareil de la vision

Dr. CHERIF Z.I, maitre assistante en anatomie générale, CHU Oran

2^{ème} année médecine 2023/2024

Plan de la question:

I. Introduction

II. Le bulbe oculaire

A. Les tuniques:

- a. Tunique fibreuse : sclère, cornée
- b. Tunique vasculaire: choroïde, corps ciliaire, iris
- c. Tunique nerveuses : rétine

A. Les milieux transparents :

- a. Humeur aqueuse,
- b. Cristallin
- c. Corps vitré

IV. Les annexes du globe

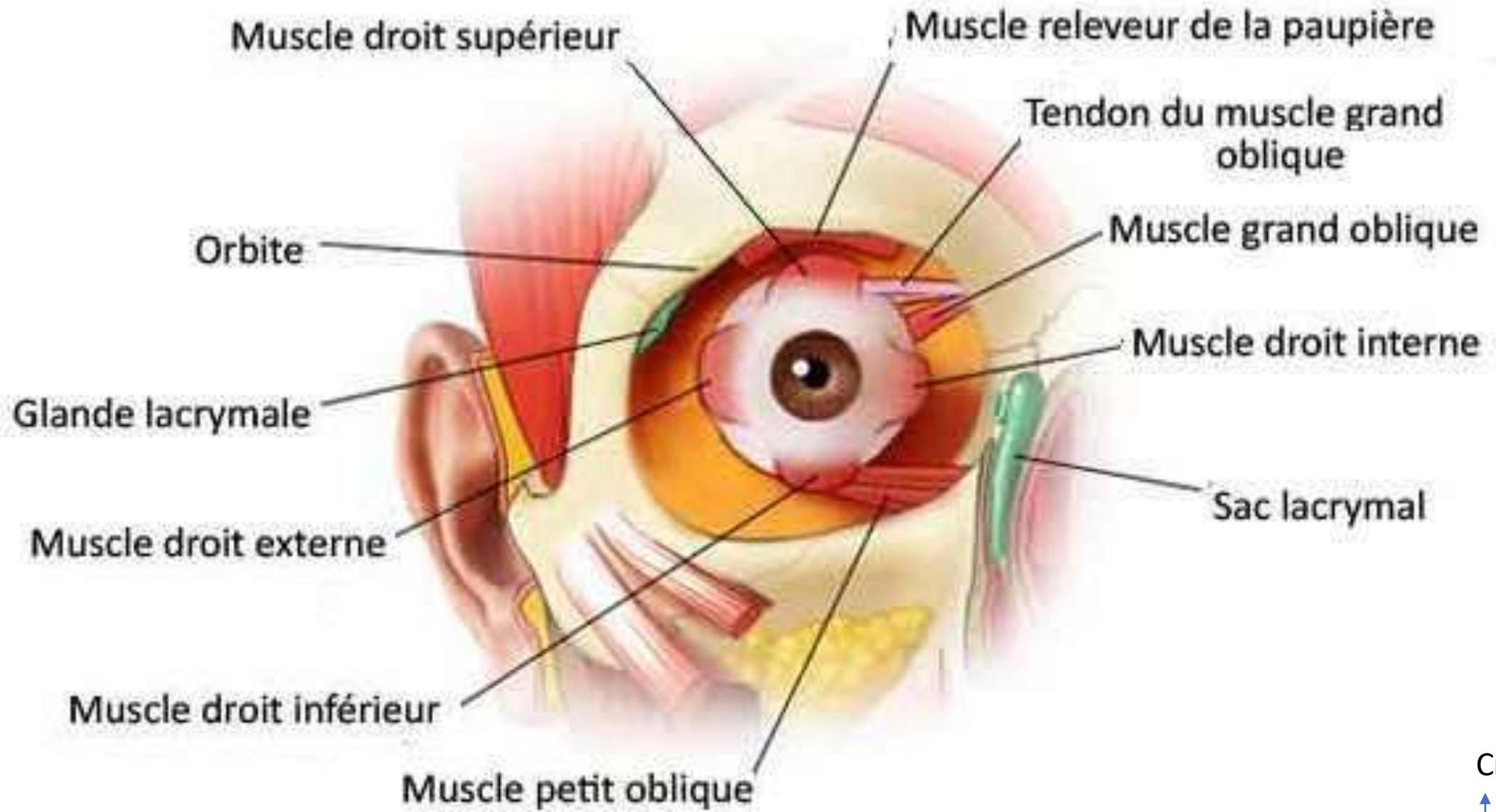
- A. Paupières
- B. Appareil lacrymale
- C. Muscles de l'oeil

V. Conclusion

I. Introduction

- Notre vision représente environ 90% de notre perception sensorielle.
- La vue est rendue possible grâce à un ensemble neurosensoriel spécialisé « **L'appareil de la vision** » qui comprend:
 - Un système optique « **le globe oculaire** » : mobile dans une cavité faciale qui le protège « l'orbite ».
 - Les annexes : les **muscles** qui le rattachent à l'orbite, les **paupière**, la **conjonctive** et le **système lacrymal**.

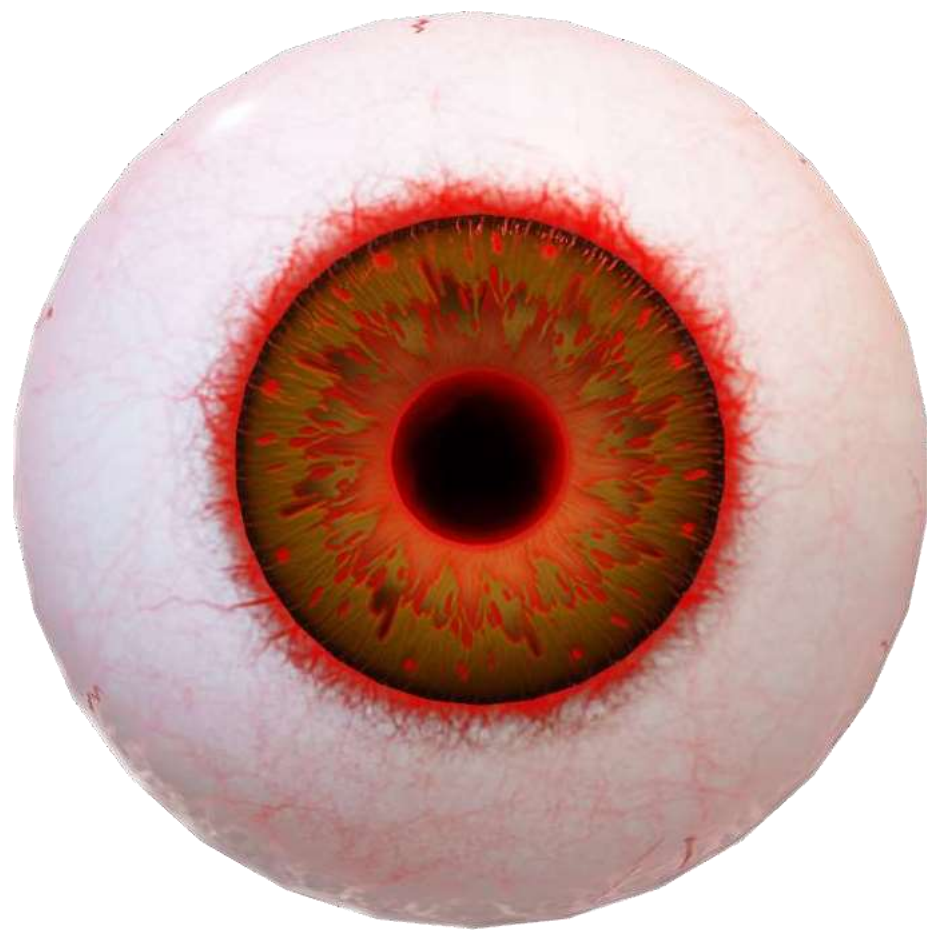Appareil de la vision en vue ventrale

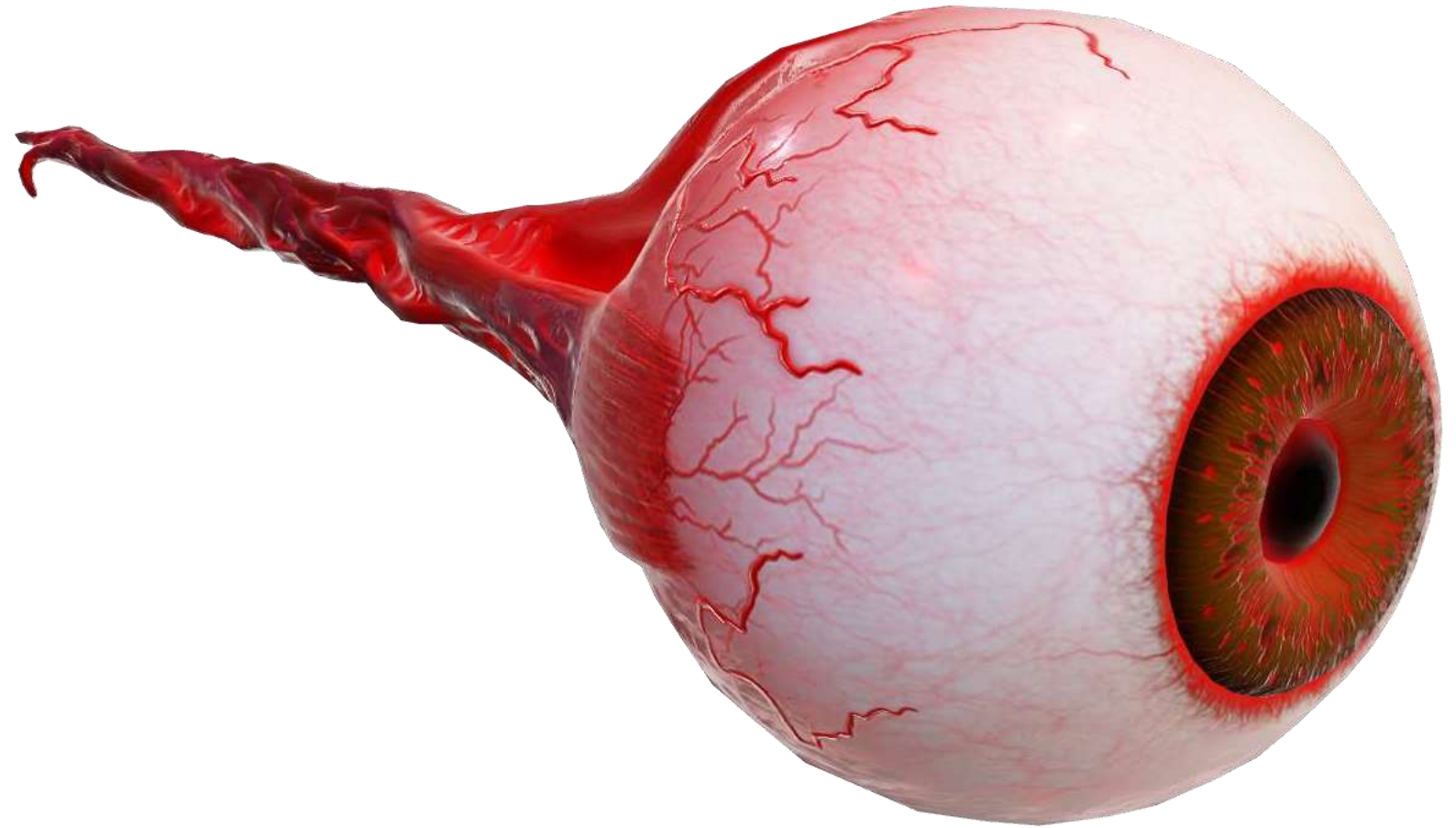


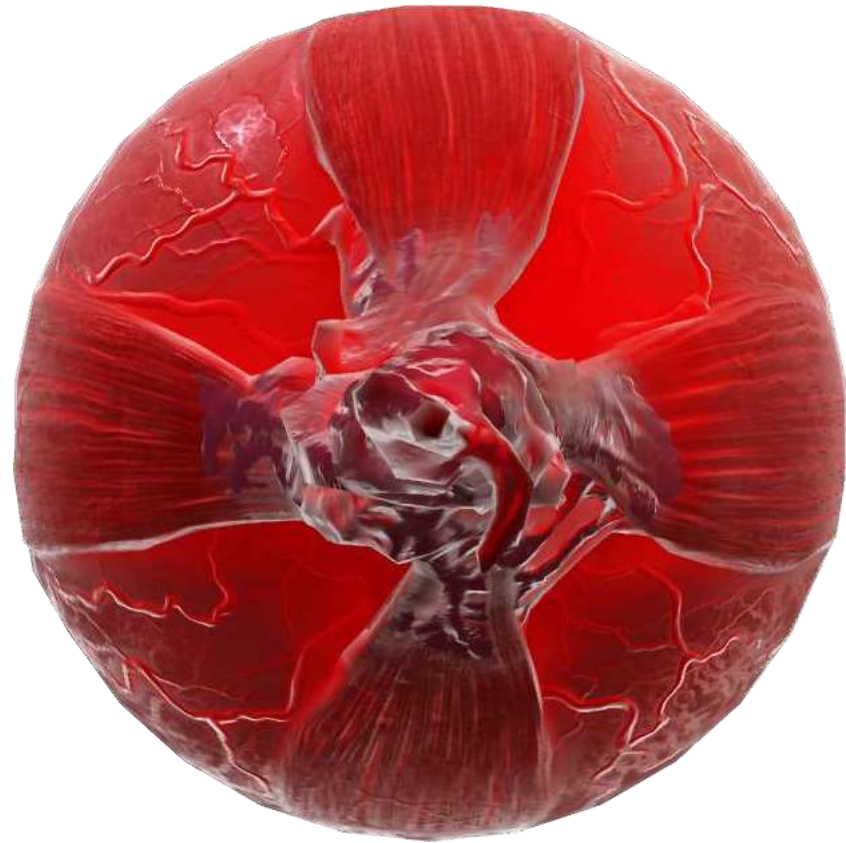Crânial
↑
drt →

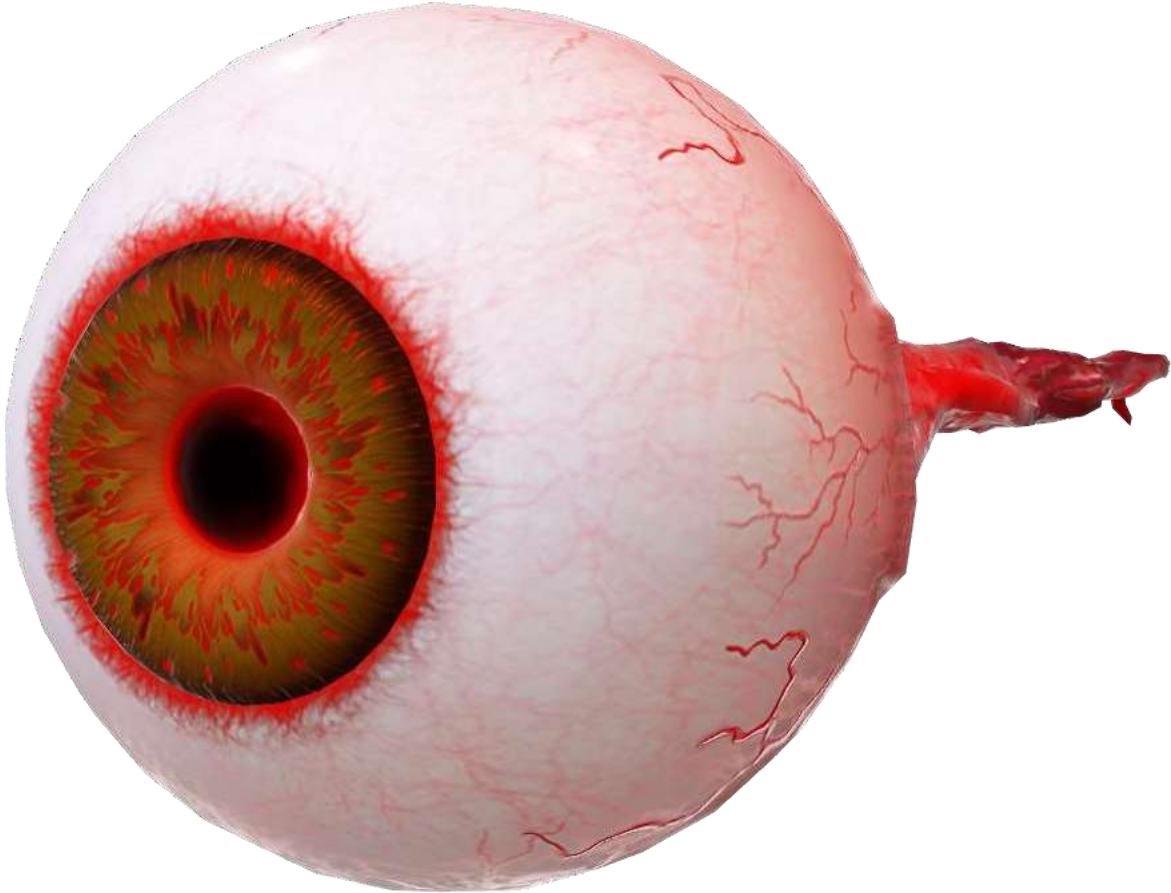
Le bulbe oculaire (globe oculaire / œil)

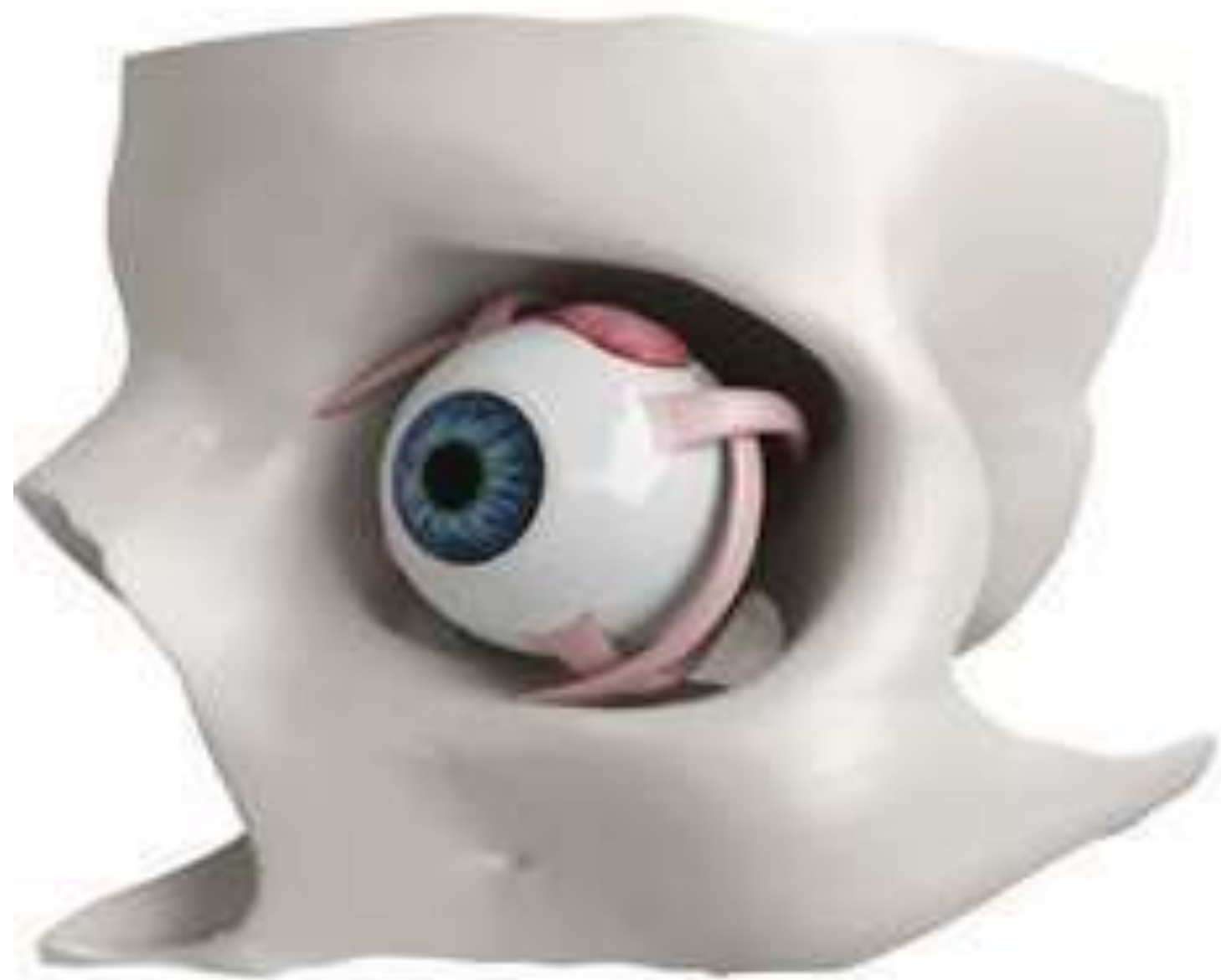
- L'œil est un organe visuel **sphérique** (globe oculaire) qui détecte la lumière et la convertie en impulsions électrique.
- Situé à la **partie antérieure de l'orbite osseux** , il en est séparé par des éléments fibreux, adipeux et musculaires.
- Formé de **trois tuniques** (Contenant) entourant des **milieux transparents** (contenu).
- Chez l'adulte:
 - Diamètre antéro-postérieur: **25 mm**
 - Poids: **7 g**
 - Grand axe presque sagittal faisant avec l'axe de la cavité orbitaire un angle de **23°**

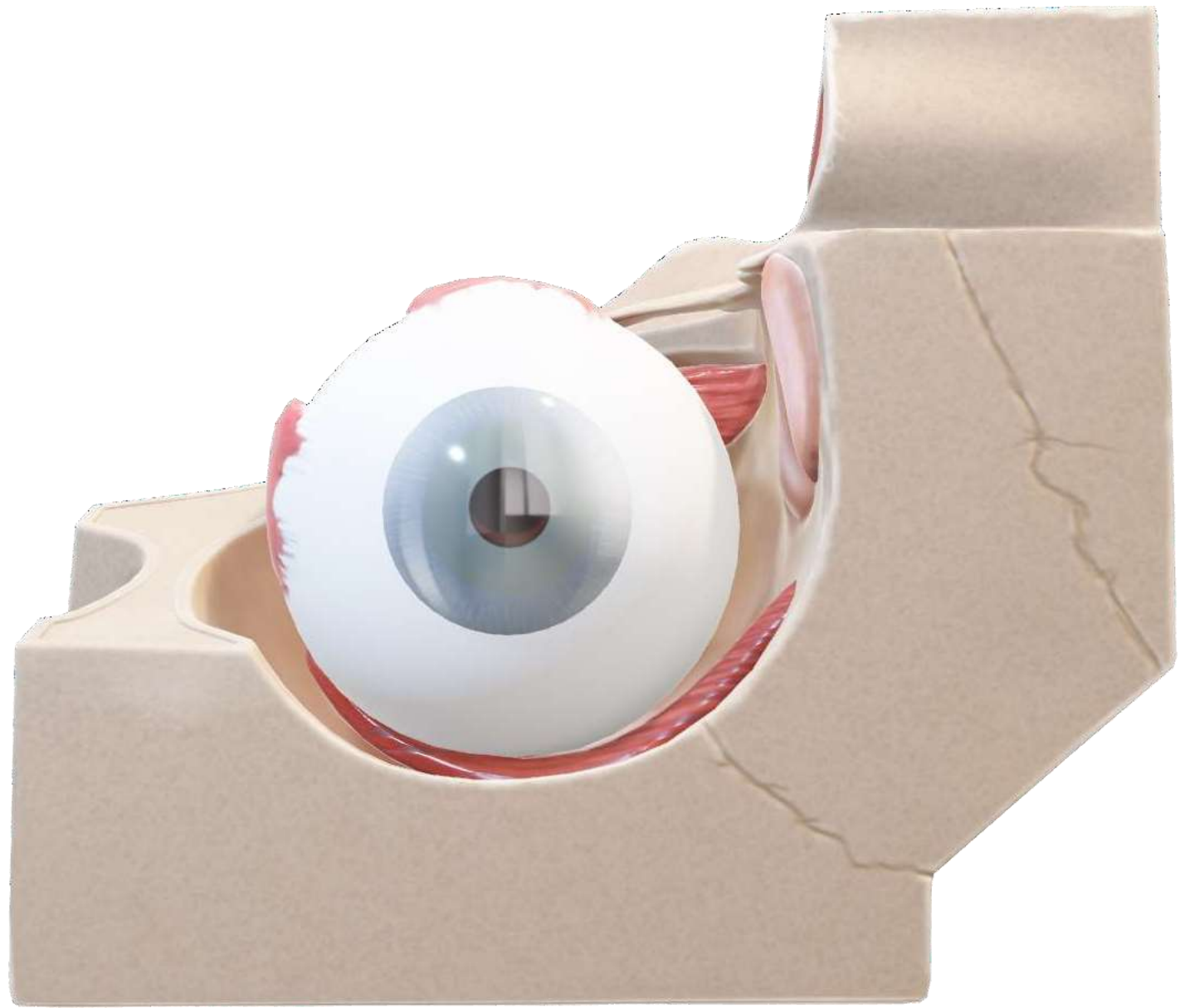


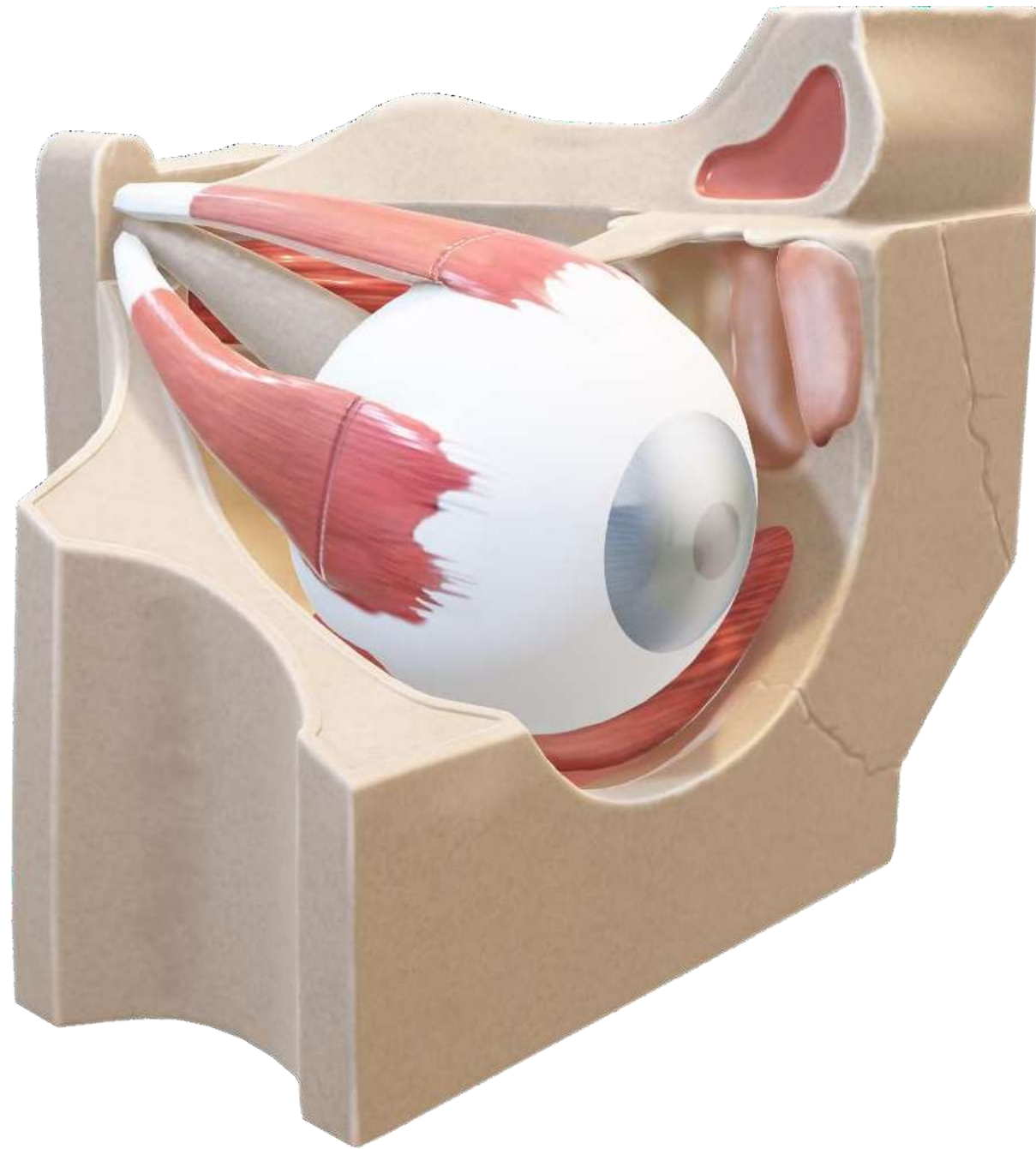


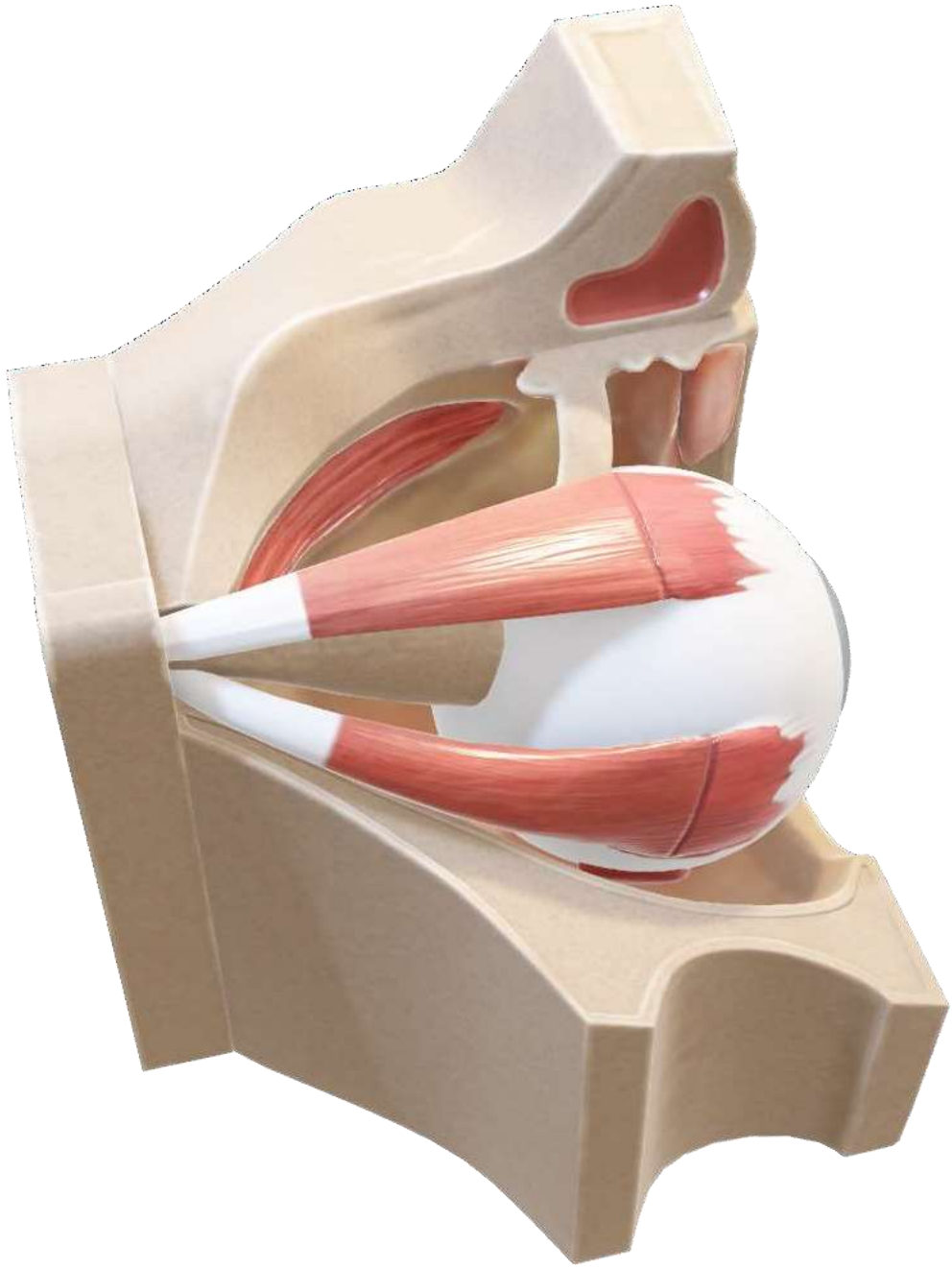

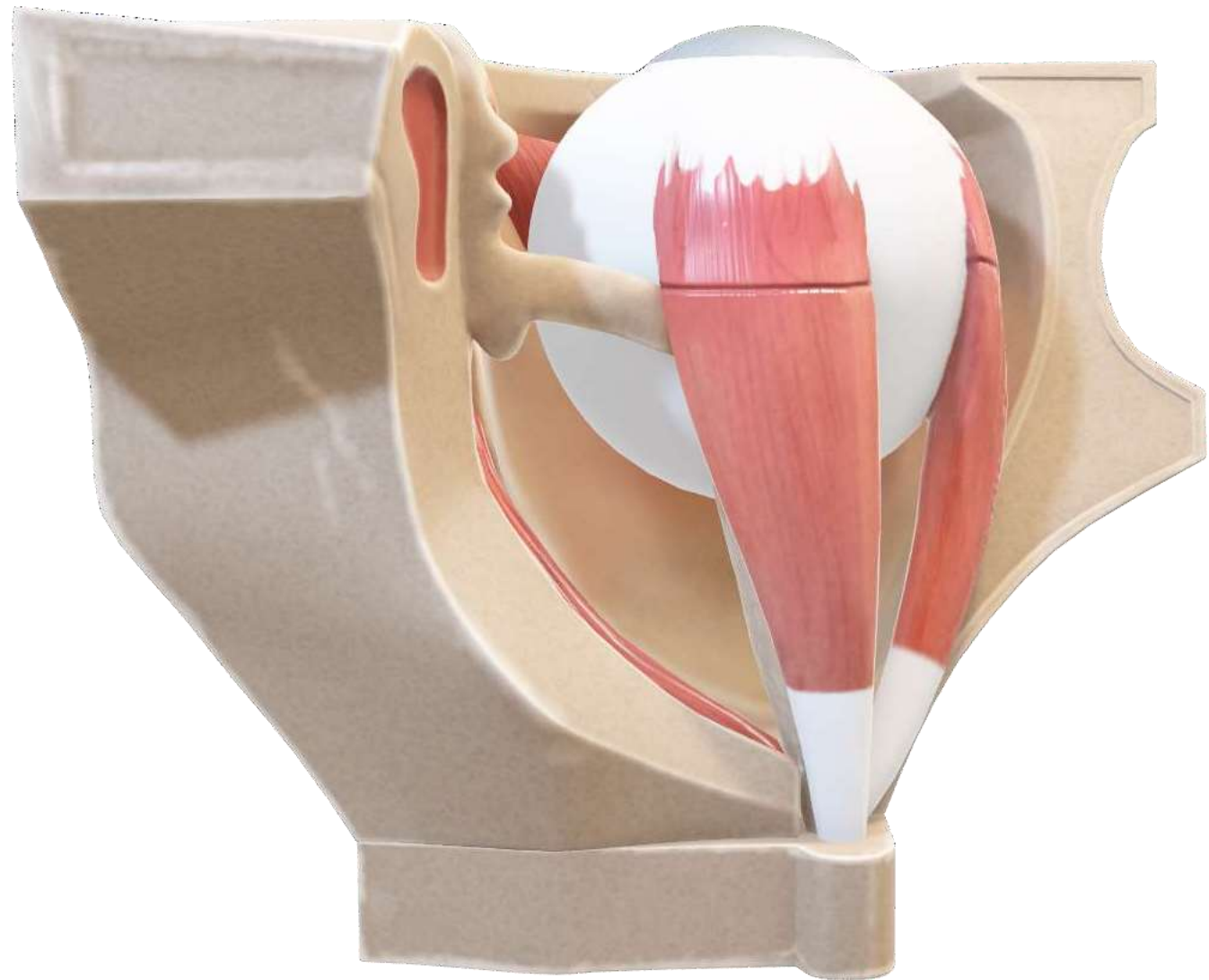


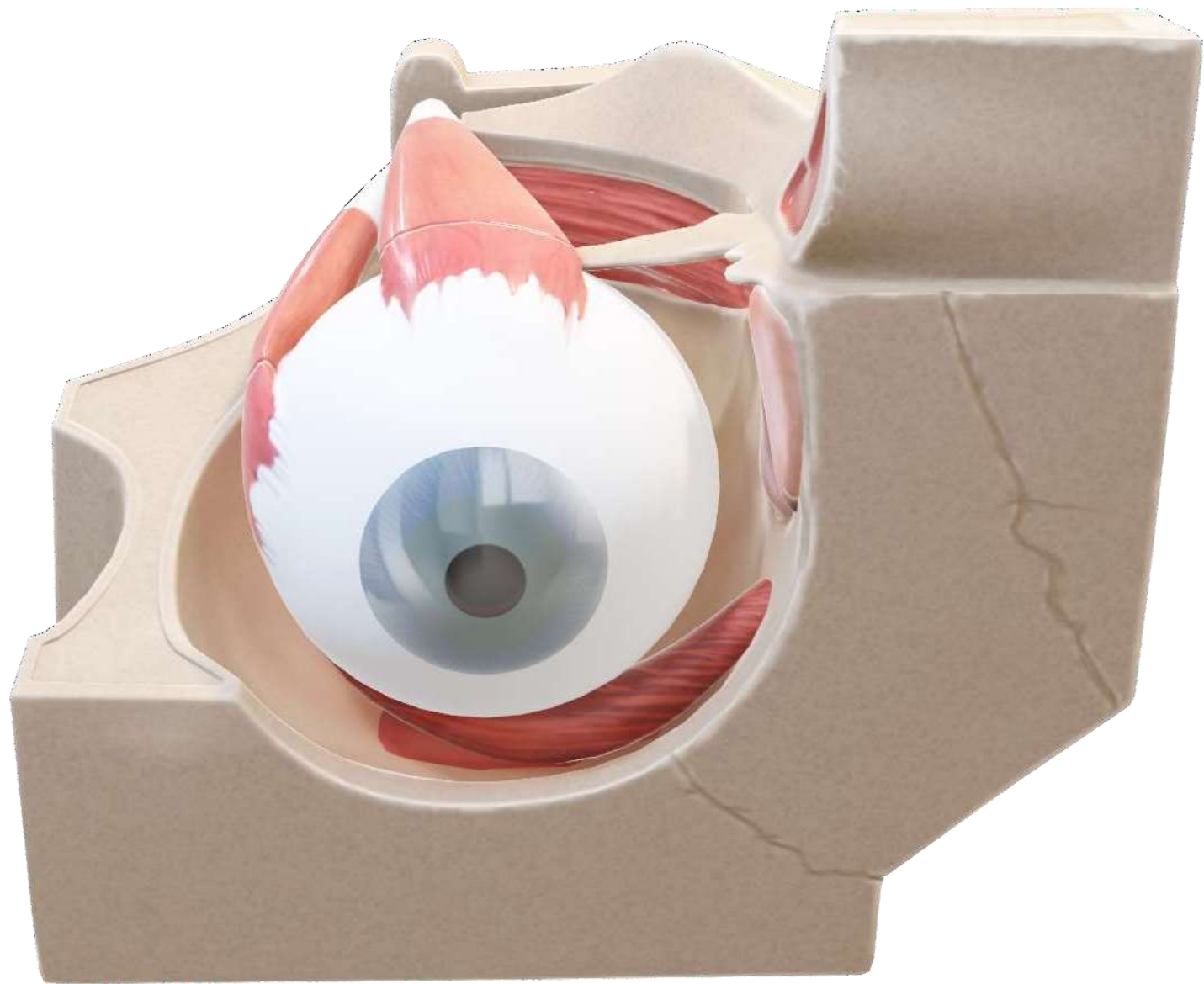


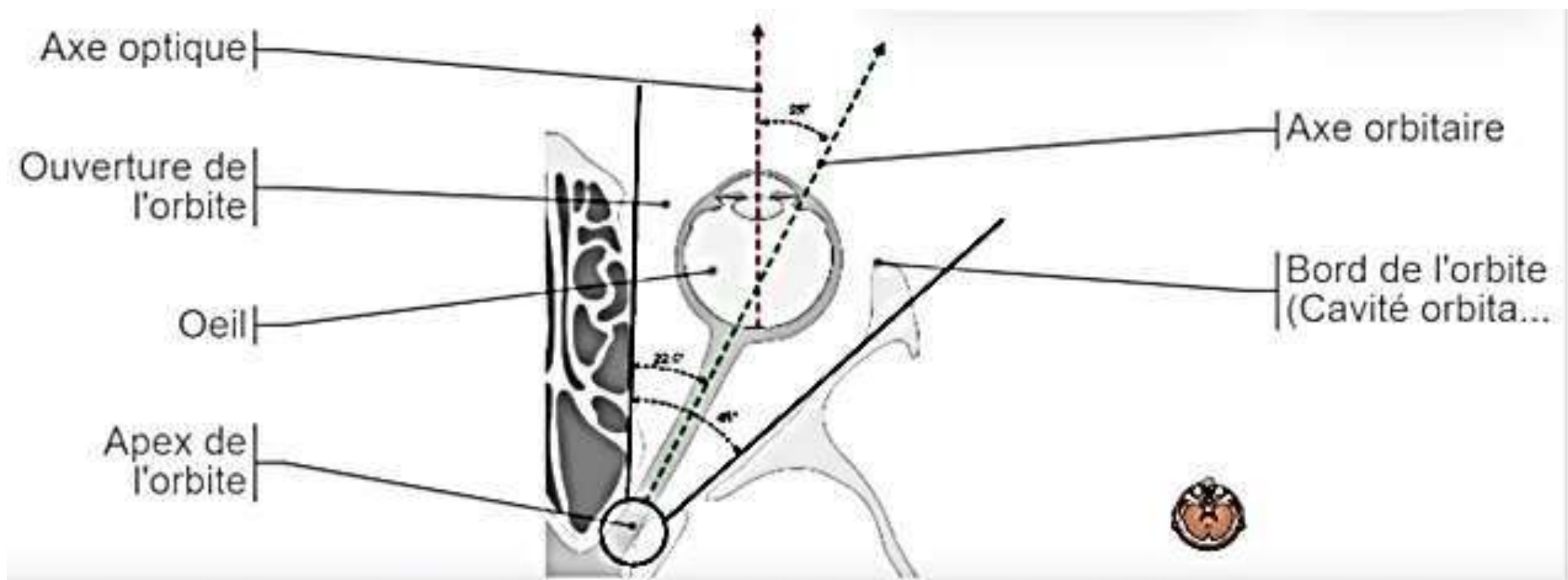










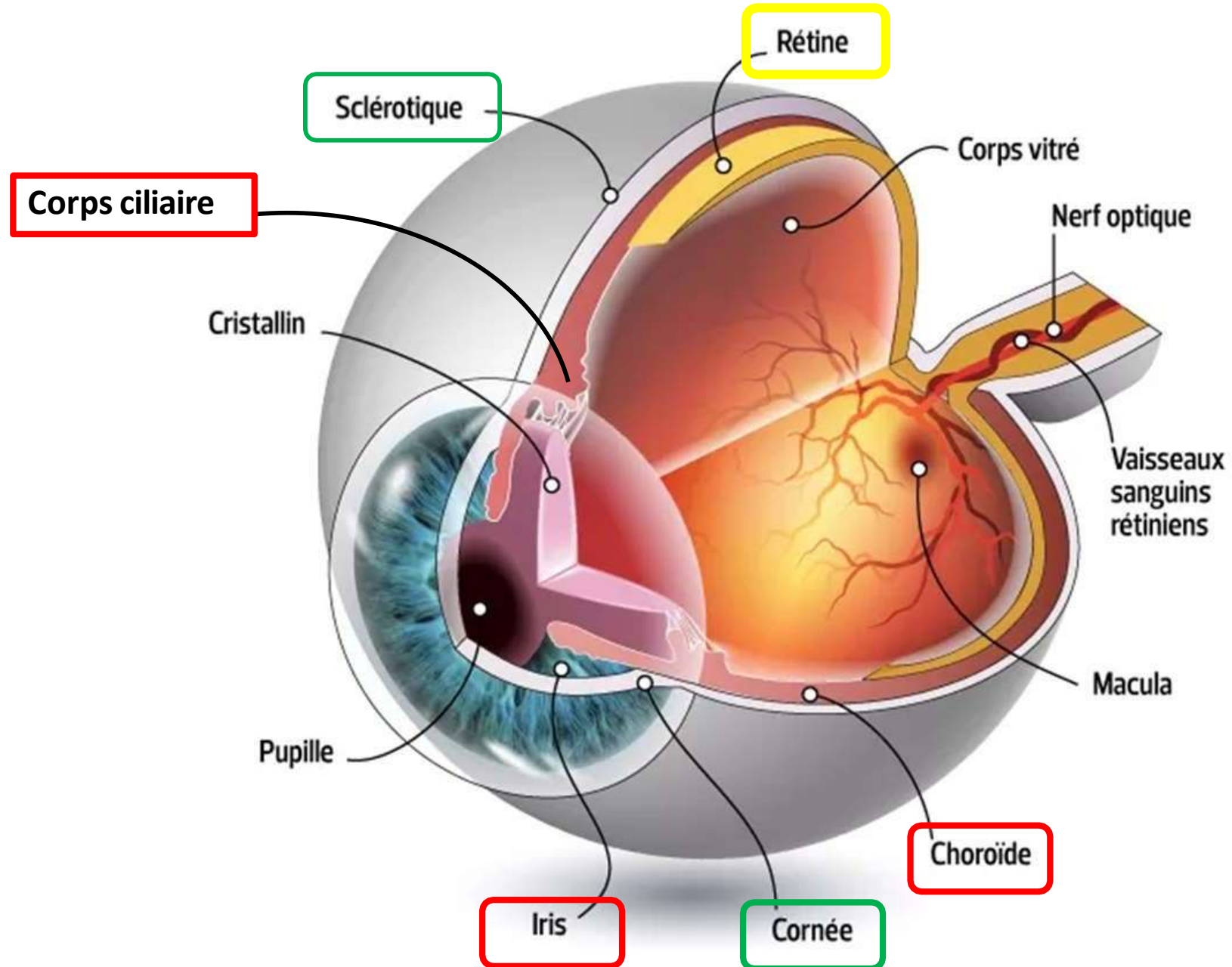


Les tuniques du bulbe oculaire (contenant)

3 éléments:

- Tunique fibreuse externe: **sclère + cornée.**
- Tunique vasculaire: **choroïde, corps ciliaire, iris.**
- Tunique neurosensorielle interne: **rétine.**

Vue schématique d'un bulbe oculaire partiellement sectionné



Fonction du globe oculaire

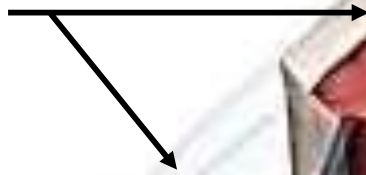
- Capte la lumière ambiante (**cornée**)
- Régule son intensité à travers un diaphragme (**iris**),
- Focalise la lumière grâce à une lentille ajustable (**crystallin**). pour former l'image
- Transforme l'image en un ensemble de signaux électriques (**rétine**).
- Chambre noire et nutrition (**choroïde**)

a. Tuniques fibreuses:

- **La plus externe, la plus épaisse.**
 - Inextensible et résistante (protection de l'œil).
 - **5/6 postérieur opaque : la sclère.**
 - **1/6 antérieur : hublot transparent : la cornée.**
- En continuité**
- **Fonction** : forme de l'œil, soutien et protection des structures profondes.

Coupe sagittale du bulbe oculaire

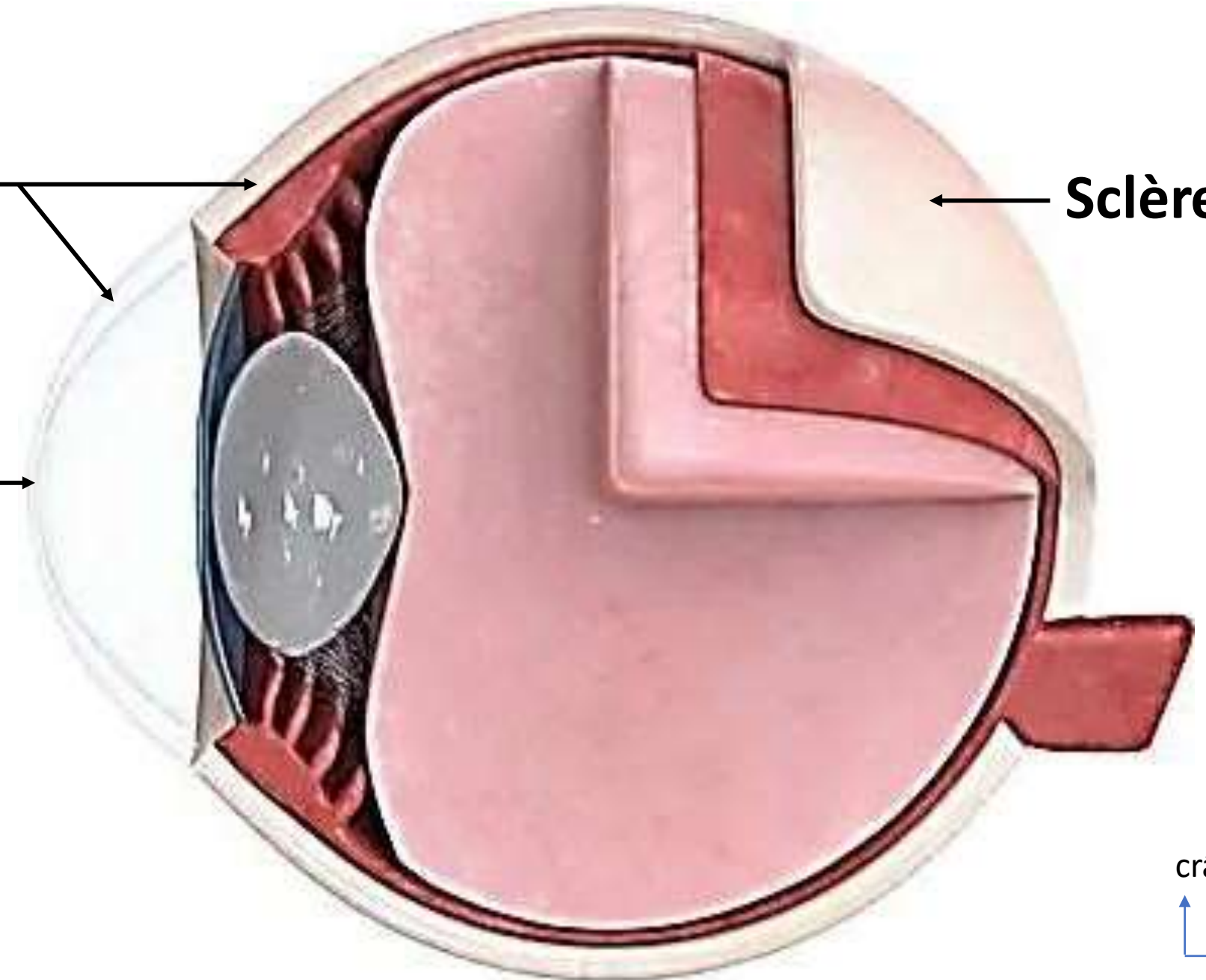
Tunique fibreuse



Sclère



cornée



crânial



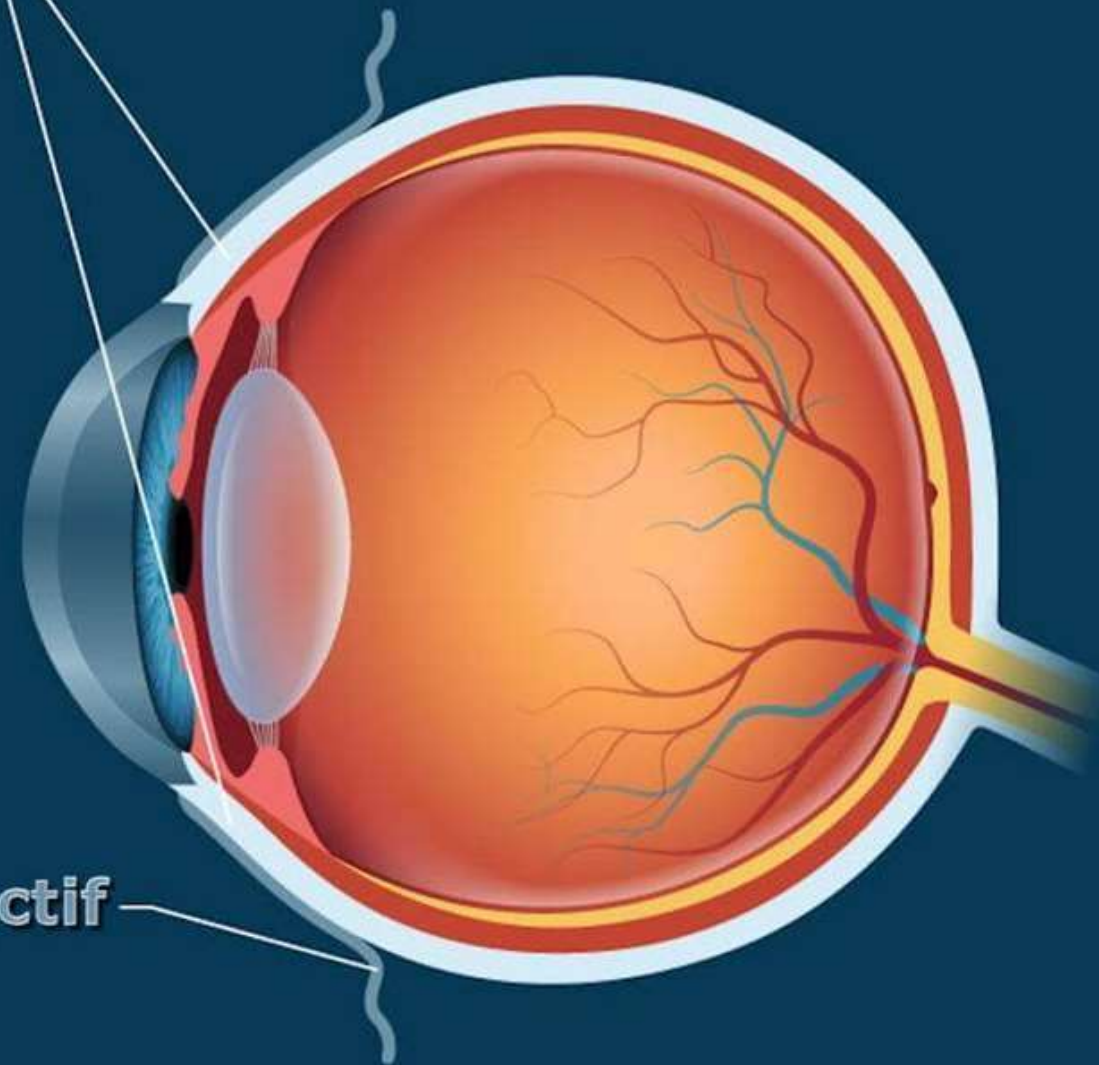
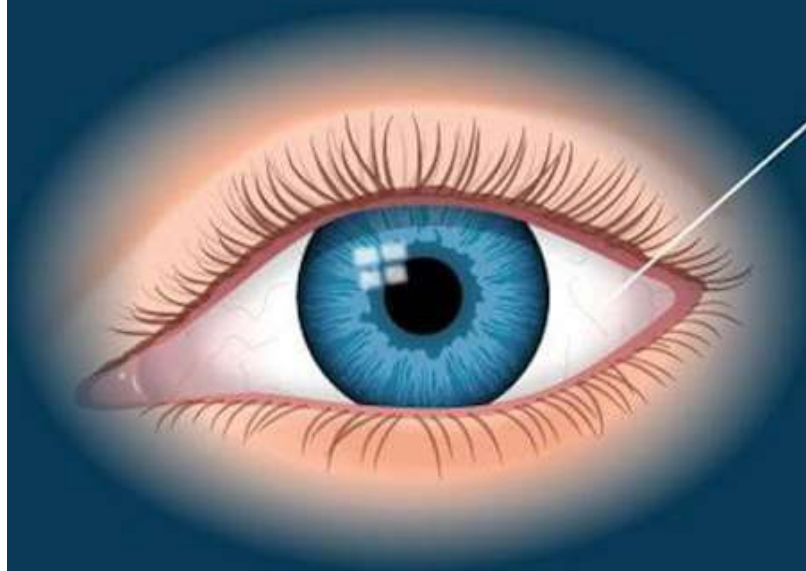
dorsal



La sclère (sclérotique)

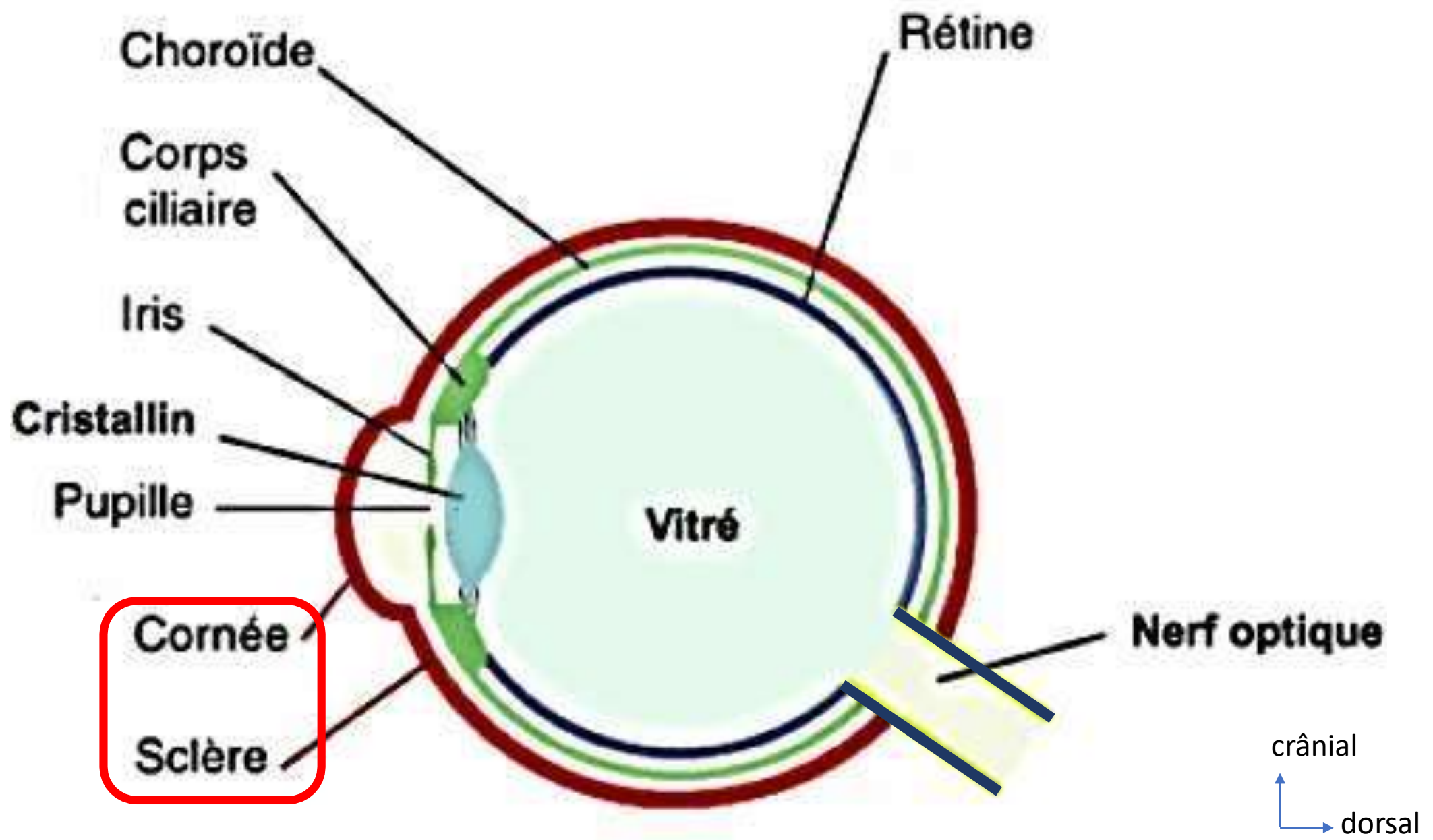
- Tunique fibreuse de couleur blanche, lisse et visible en avant = **le blanc de l'œil**.
- Homologue à la dure mère (œil = diverticule spécialisé du cerveau).
- 5/6 postérieur du bulbe oculaire.
- Épaisseur: 1 à 2 mm
- Donne insertion aux muscles oculomoteurs.
- Perforé par les vaisseau et le nerfs optique en arrière.
- Se continue en avant par un bord biseauté par la cornée.

sclère (sclérotique)

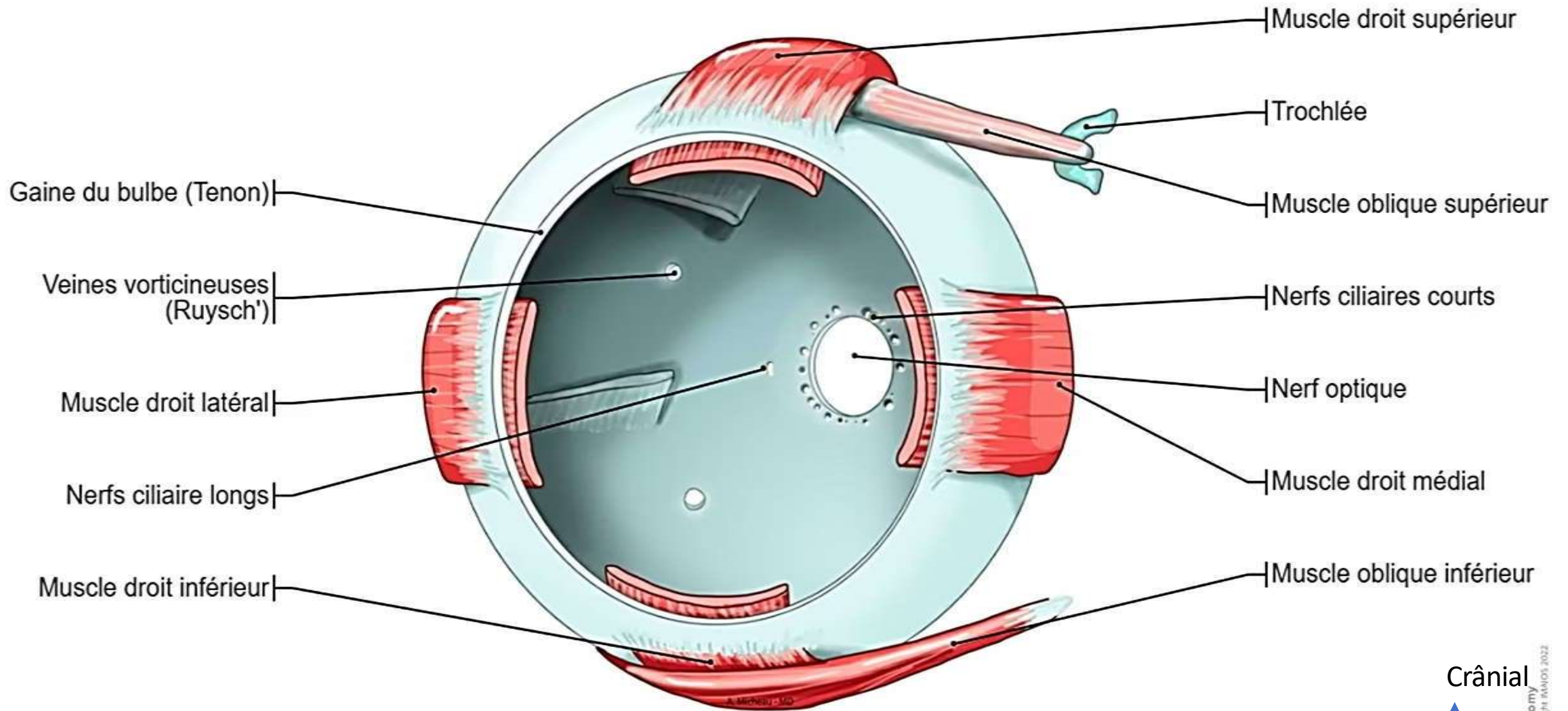


conjonctif

Coupe sagittale du bulbe oculaire



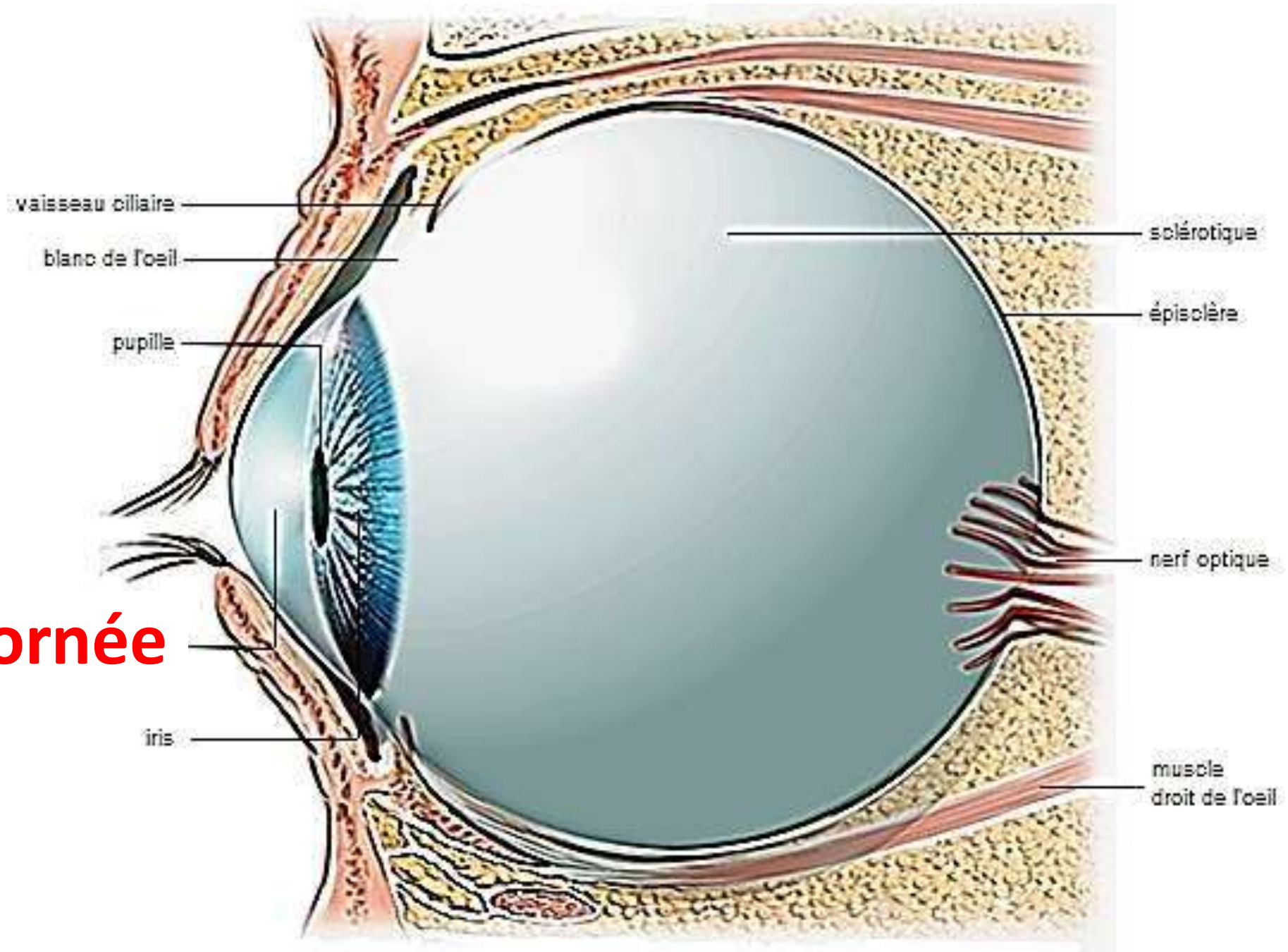
La sclère



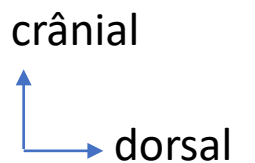
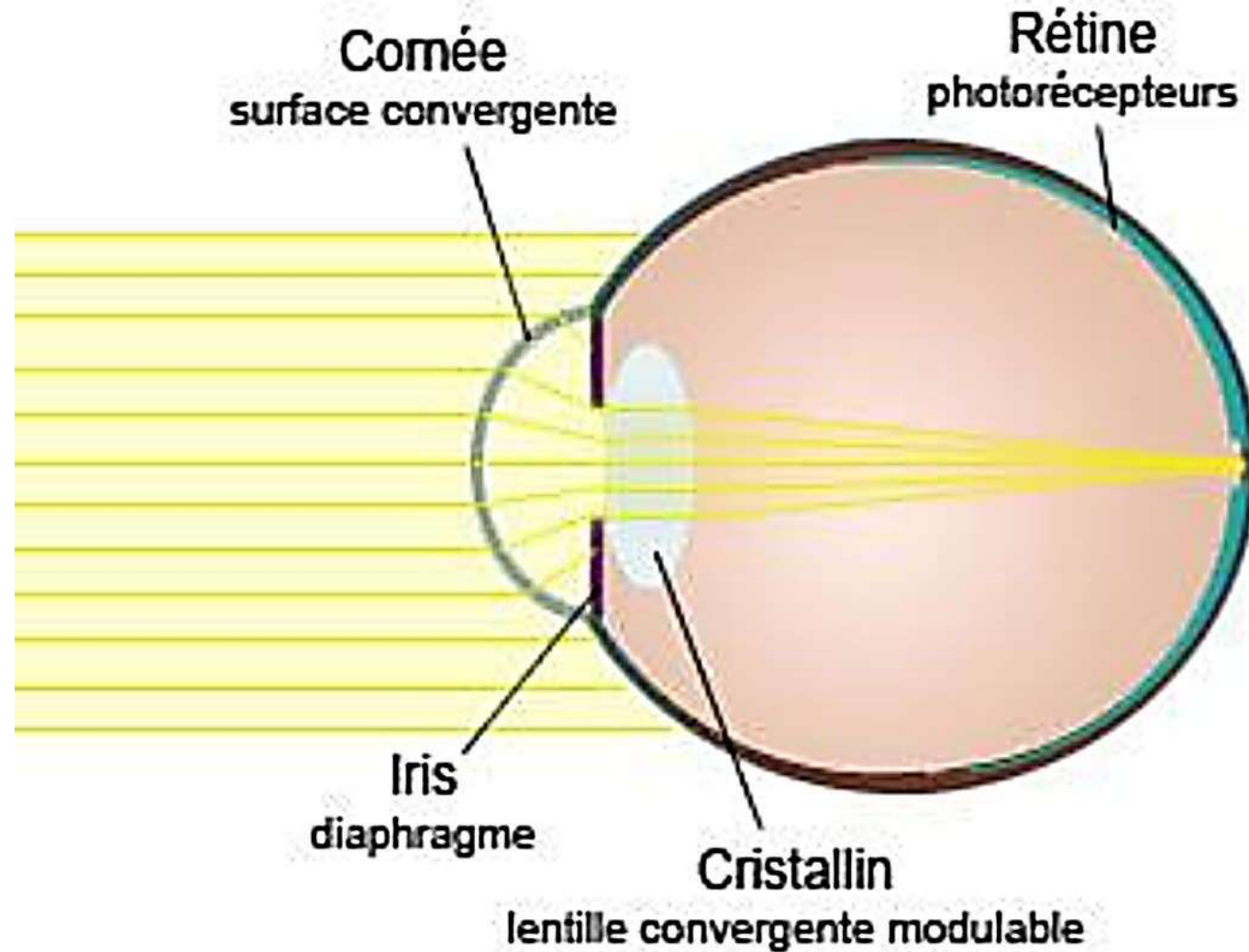
La cornée

- 1^{er} **élément réfractif** de l'oeil
 - 1/6 antérieur de la tunique fibreuse.
 - Épaisseur **500-800 microns** en moyenne.
 - Rayons de courbure: 7 mm (postérieur) à 8 mm (antérieur).
 - **Hydratation 85%.**
 - **Absence de réseau vasculaire = transparence.**
- = Convergence parfaite des rayons lumineux incidents

Cornée



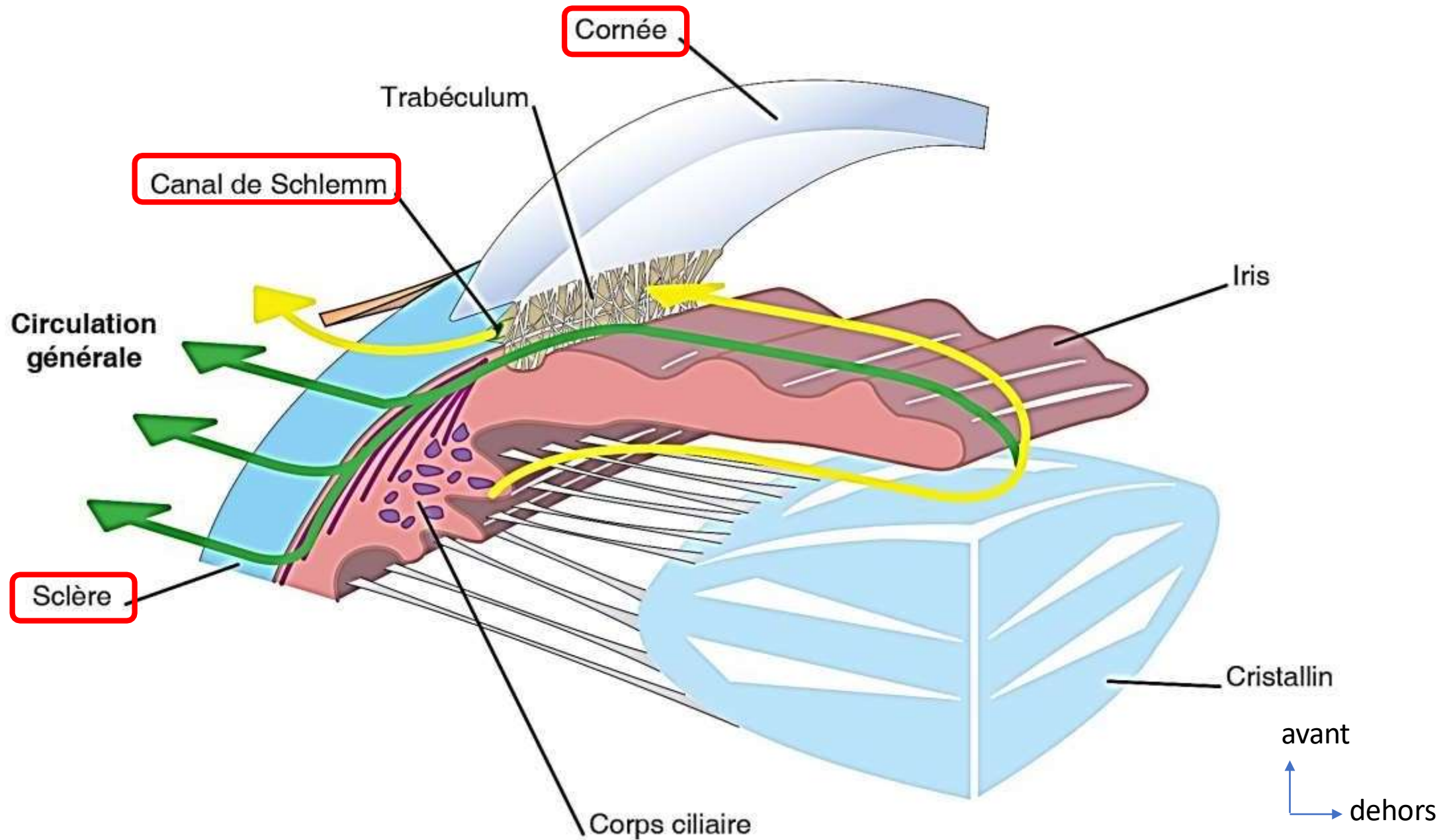
Convergence des faisceaux lumineux par la cornée



Le limbe cornéen

- Zone de transition entre la sclère et la cornée,
- Contiens le sinus veineux de la sclère et le **canal de schlemm**.
- Permet la résorption de l'humeur aqueuse vers la circulation sanguine.
- Son atteinte risque de provoquer une hypertension oculaire = glaucome.

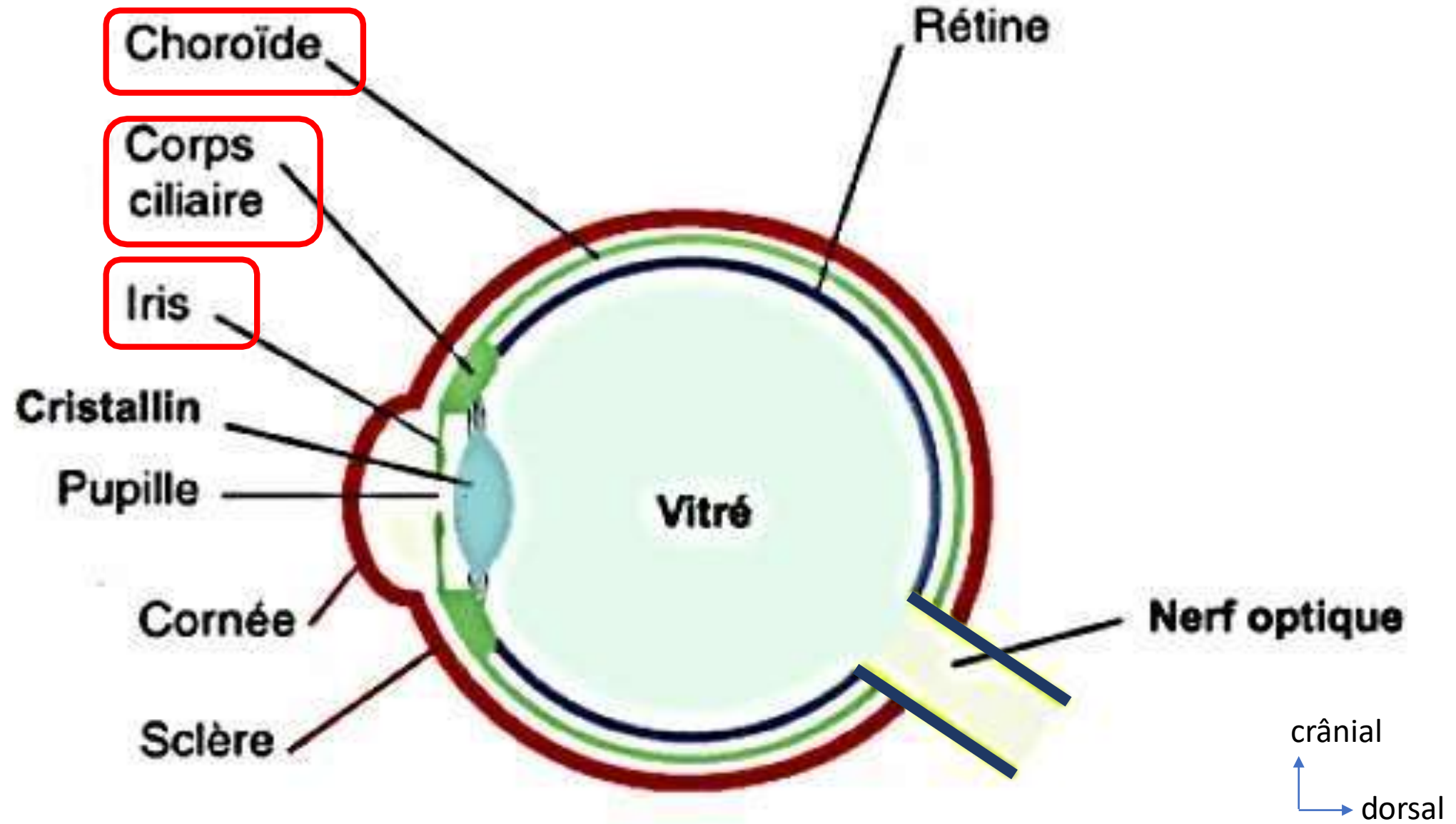
Le limbe cornéen



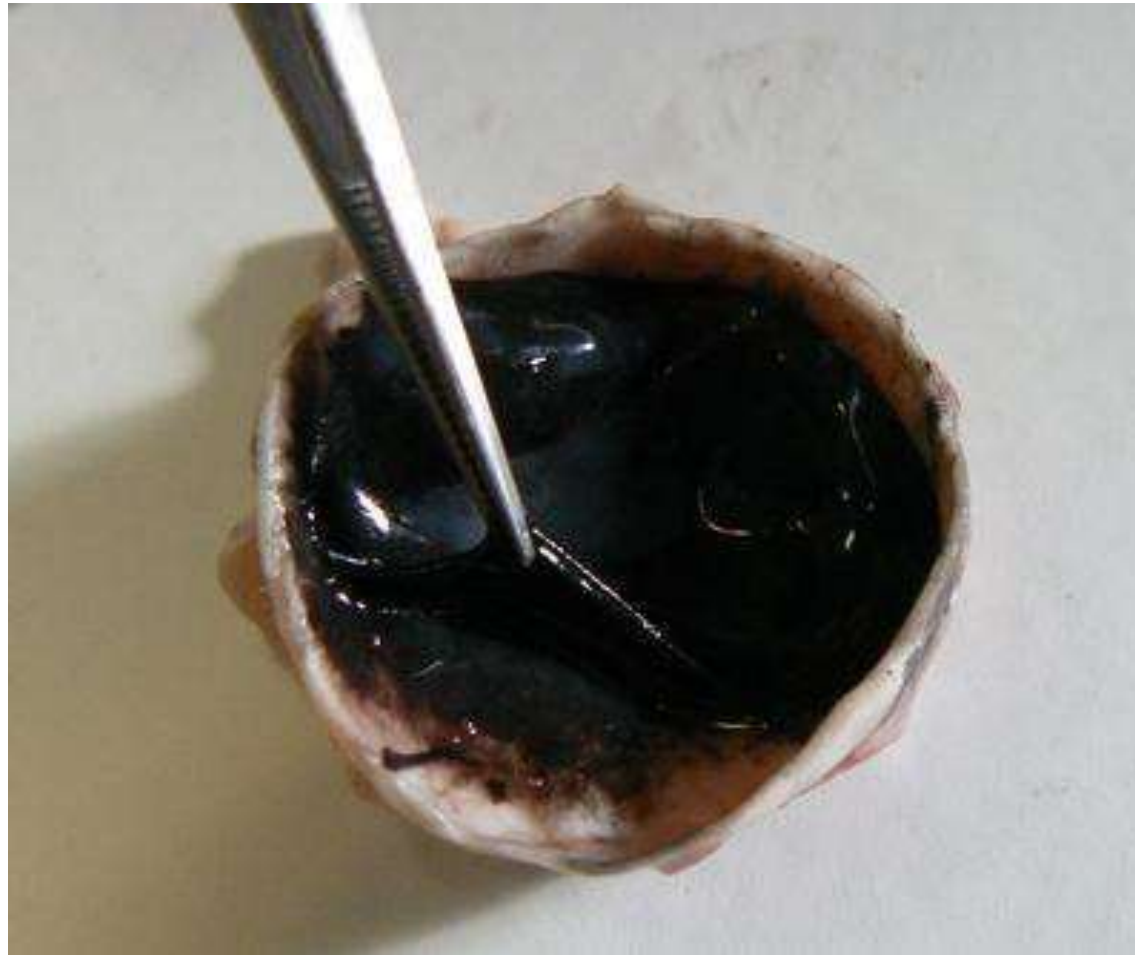b. Tunique vasculaire

- Comprend la **choroïde**, le **corps ciliaire** et l'**iris**.
- Appliqué à la face profonde de la sclère.
- La choroïde quitte la tunique fibreuse au niveau du limbe cornéen pour former le corps ciliaire puis l'iris.

Coupe sagittale du bulbe oculaire

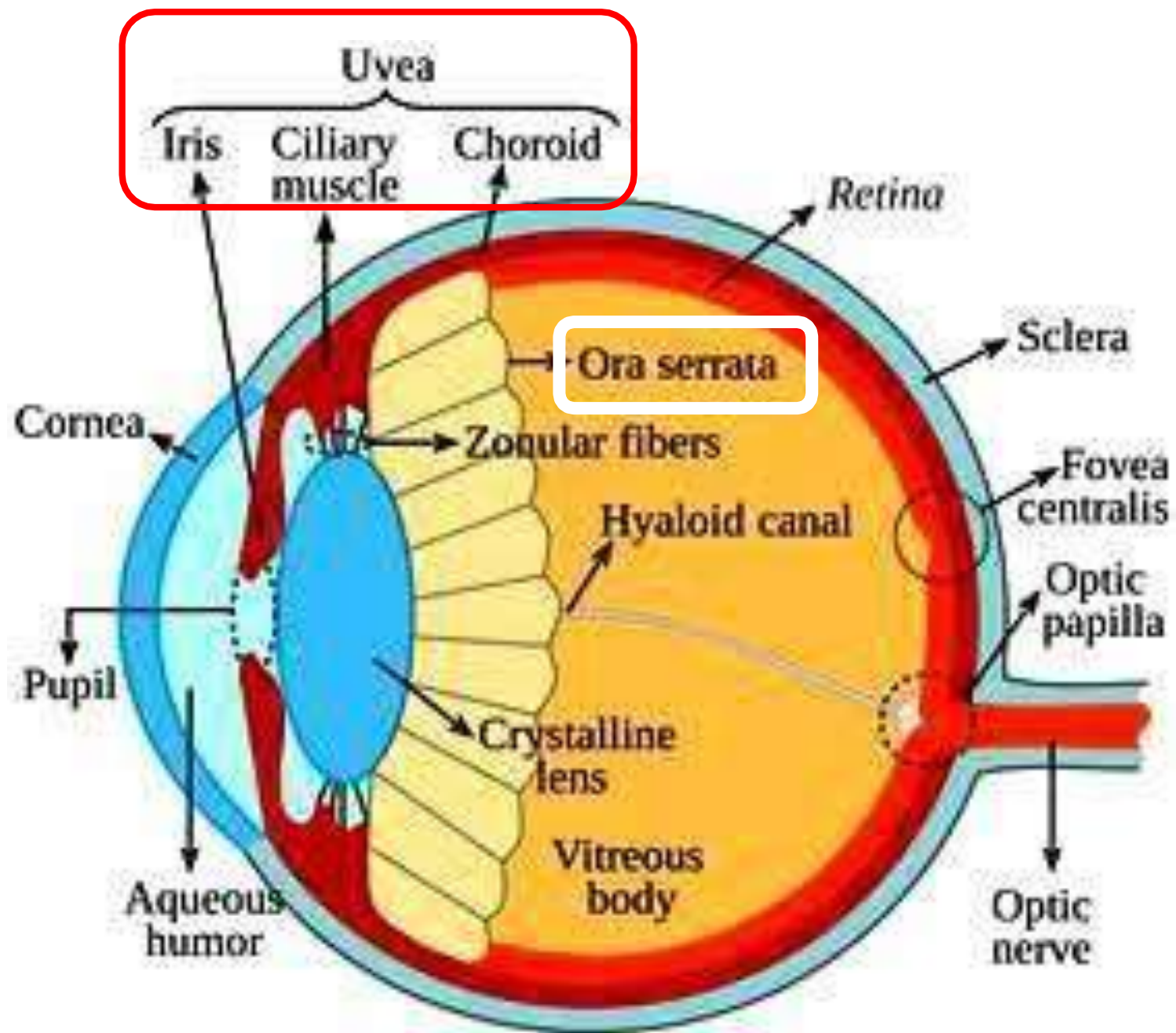


La choroïde



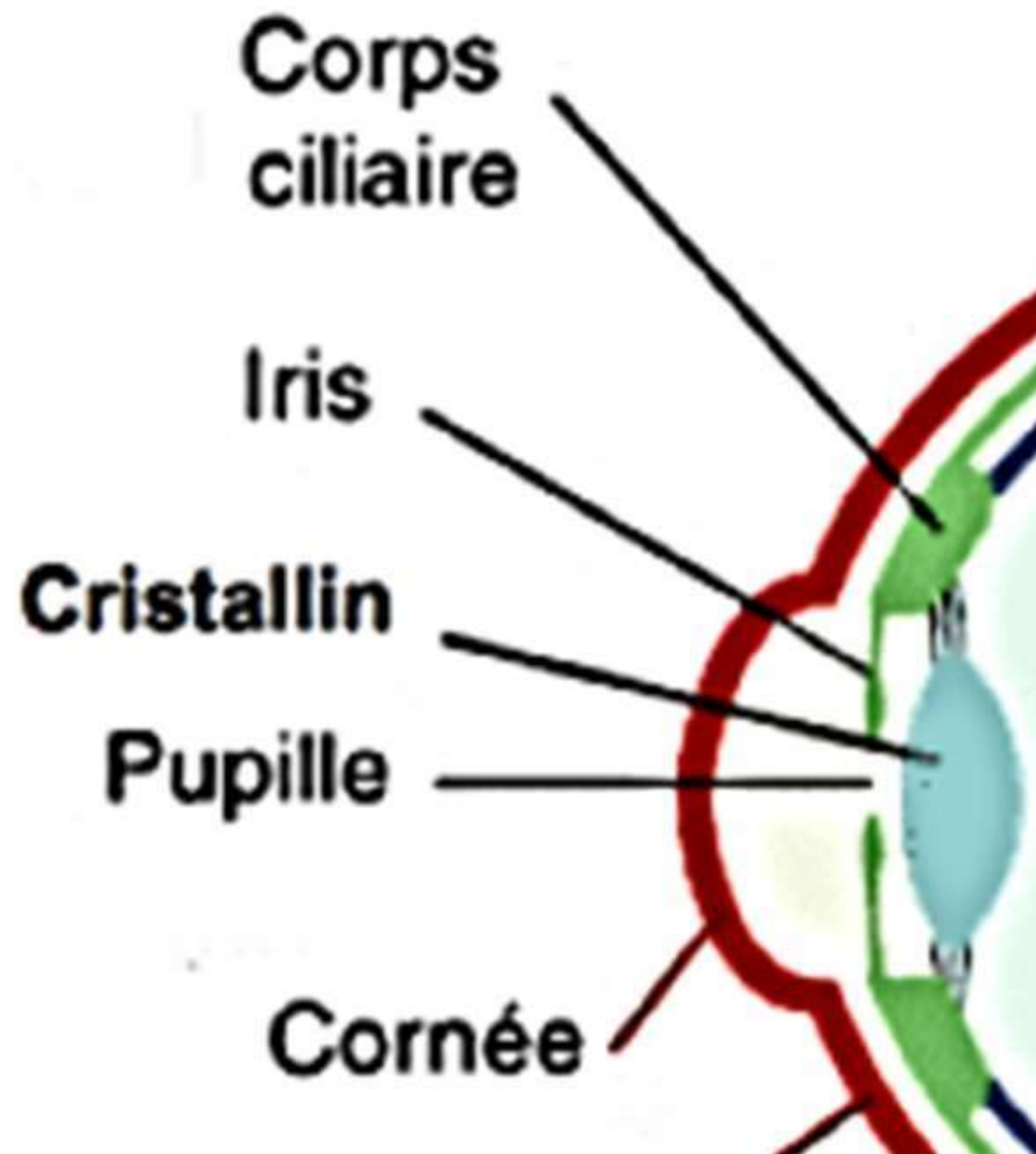
La choroïde

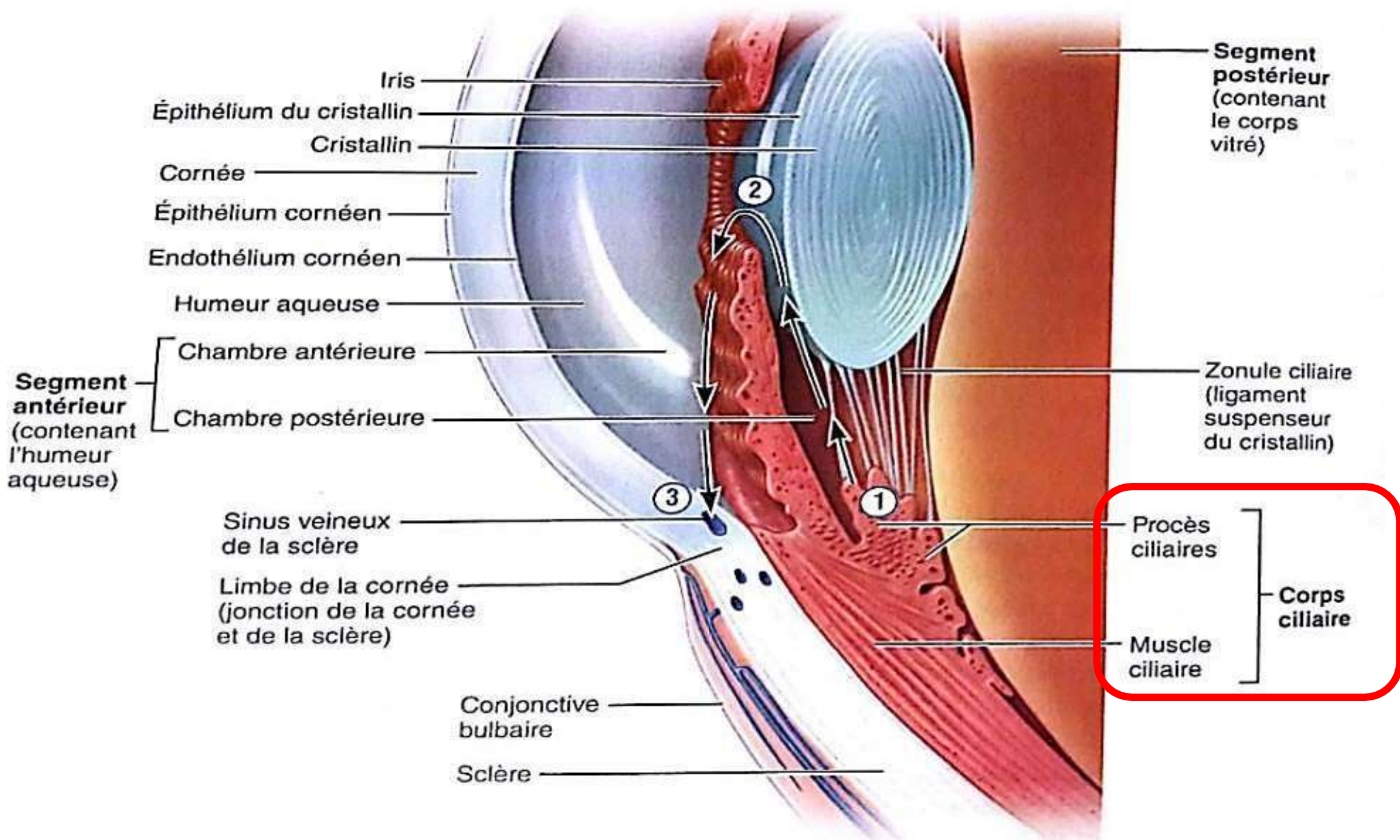
- Richement vascularisée = **Nutrition** de l'iris et de la rétine et Activité immunologique de l'oeil
- Écran: **chambre noire** = bonne vision.
- Adhère à la face profonde de la sclère.
- Sa face profonde répond à la rétine sans lui adhérer.
- Perforée en arrière par le nerf optique.
- Homologue de la **pie mère**.
- Se continue en avant avec la zone ciliaire par une ligne fortement festonné: l'ora serrata.



Le corps ciliaire

- Anneau sphérique interposé entre l'ora serrata et l'iris.
- Constitué par : **le muscle ciliaire** et **les procès ciliaires**.
- **Production de l'humeur aqueuse** par les procès ciliaires.
- **Accommodation** via le muscle ciliaire (mise au point).
- Insertion des ligaments suspenseurs du cristallin (zonule).





Iris
Épithélium du cristallin
Cristallin

Cornée
Épithélium cornéen
Endothélium cornéen

Humeur aqueuse

Segment antérieur
(contenant l'humeur aqueuse)
Chambre antérieure
Chambre postérieure

Sinus veineux de la sclère
Limbe de la cornée (jonction de la cornée et de la sclère)

Conjonctive bulbaire
Sclère

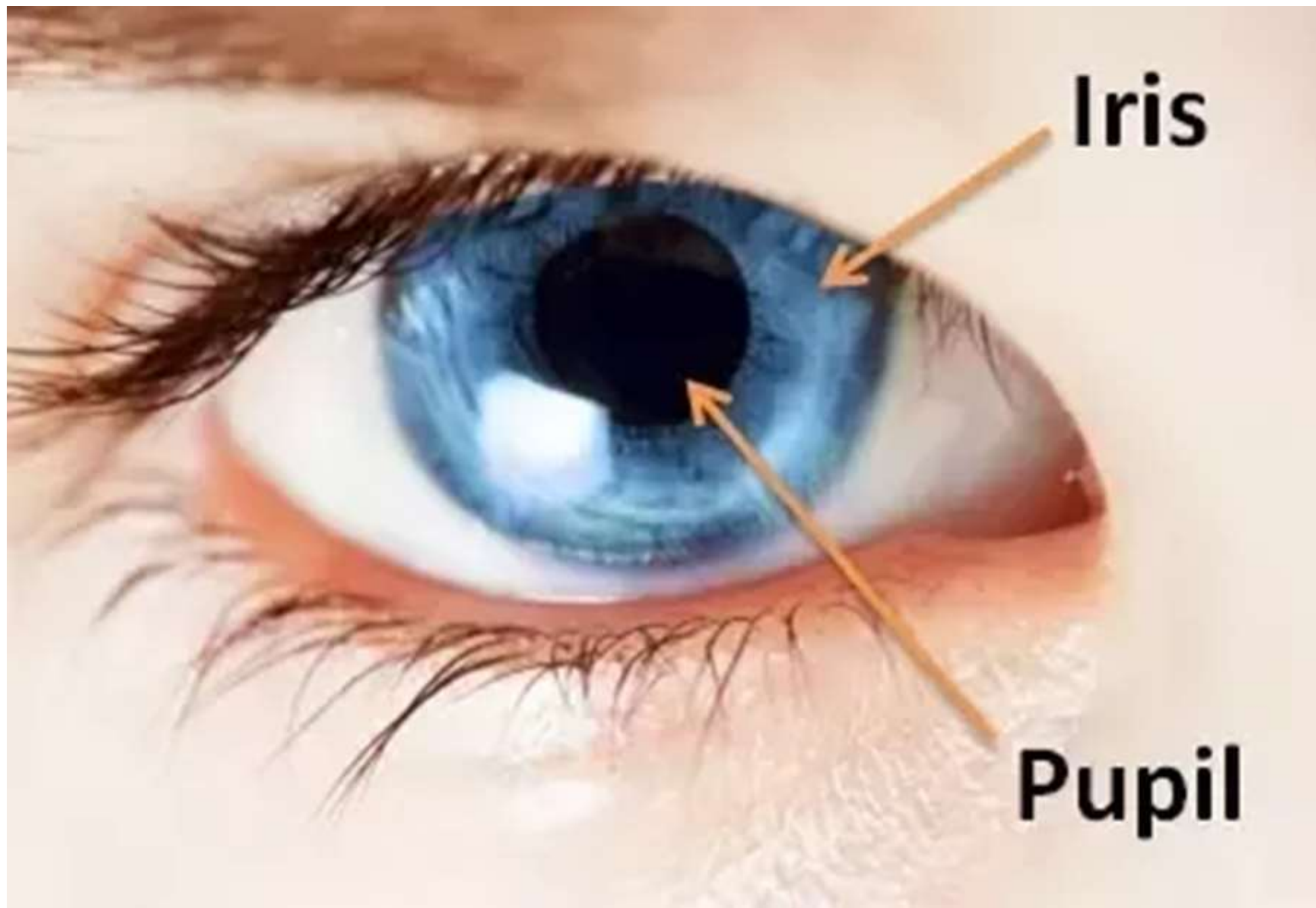
Segment postérieur
(contenant le corps vitré)

Zonule ciliaire (ligament suspenseur du cristallin)

Procès ciliaires
Muscle ciliaire
Corps ciliaire

L'iris

- **Diaphragme** vertical (tunique vasculaire).
- **Circonscriit la pupille**
- 2 muscles (**m.sphincter et m. dilatateur**) réglage automatique sous l'effet du système nerveux végétatif pour s' adapter à la luminosité ambiante :
 - Forte: **myosis**: rétrécissement de la pupille
 - Faible: **mydriase**: dilatation de la pupille
- **Structure pigmenté** (concentration et disposition de la mélanine) donnant la couleur de l'œil.



Iris

Pupil

Grand cercle de l'iris

Bord ciliaire

Petit cercle de l'iris

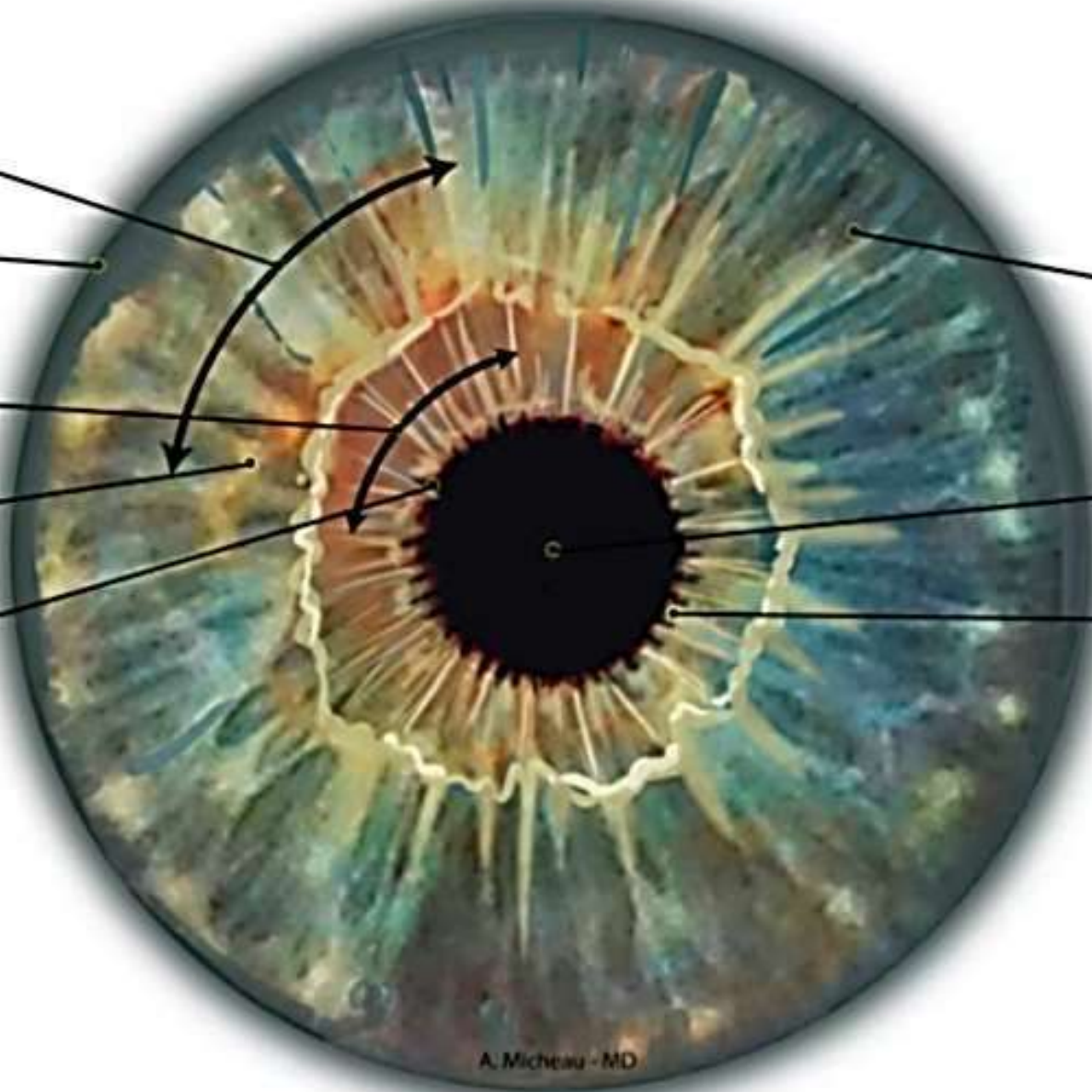
Face antérieure

Bord pupillaire

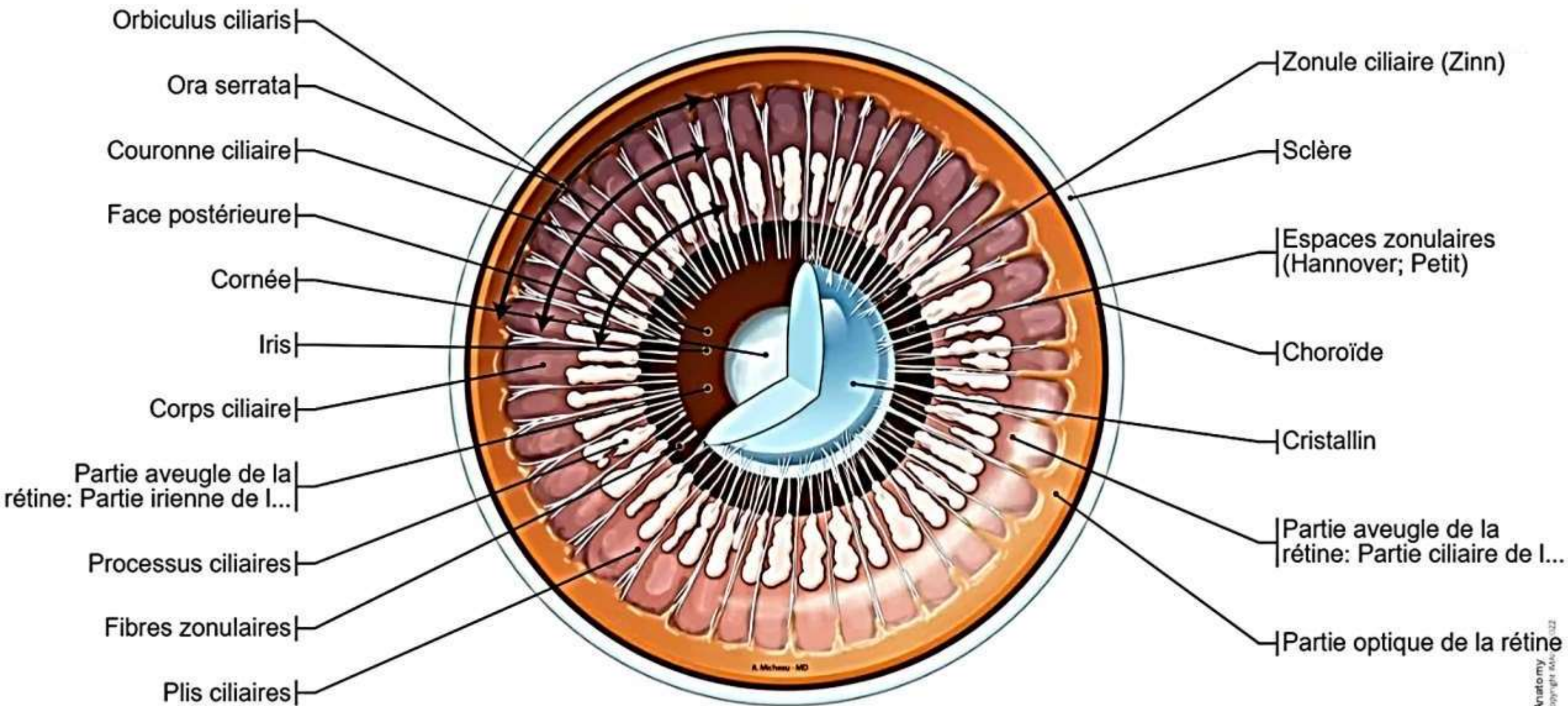
Iris

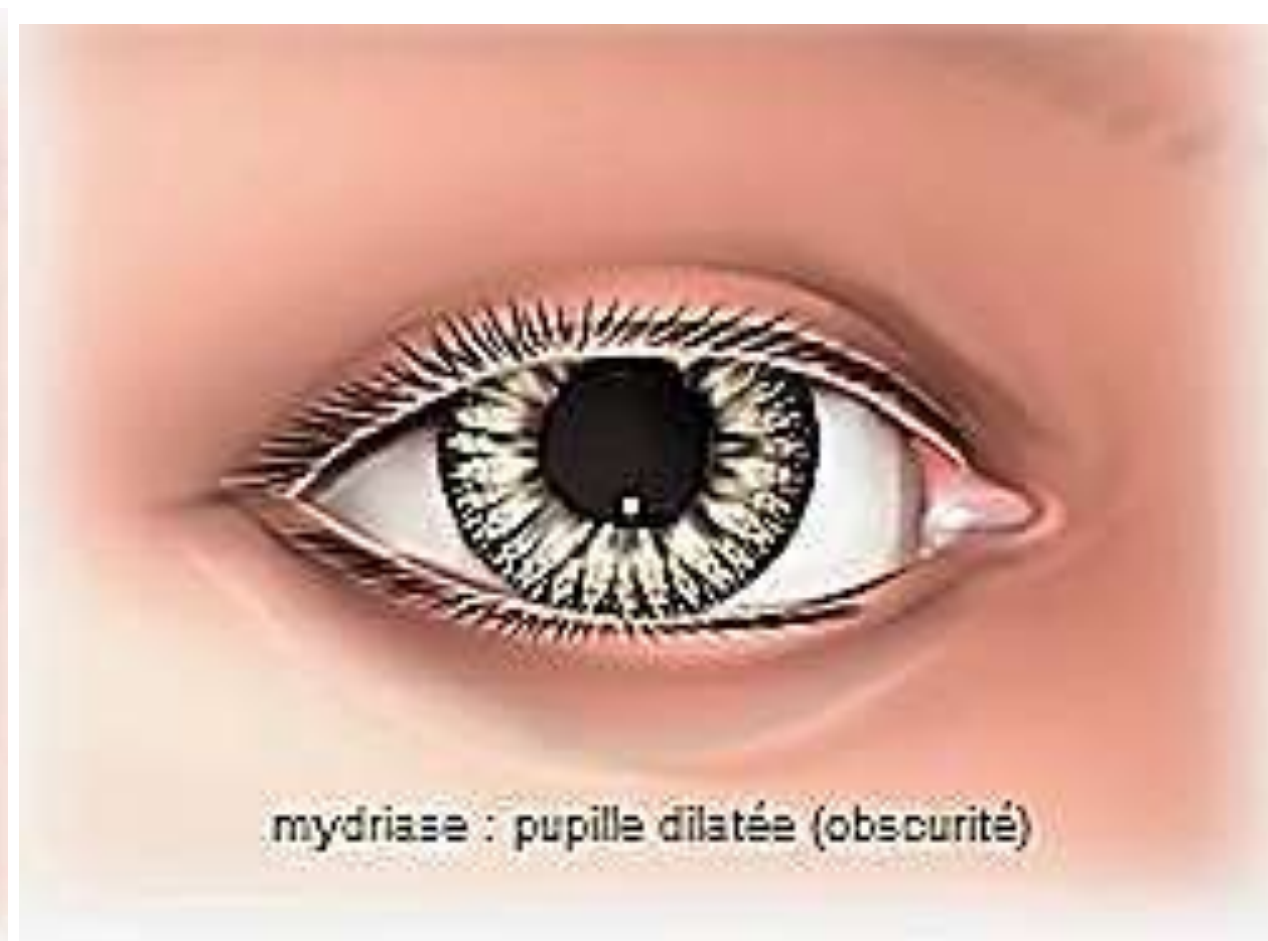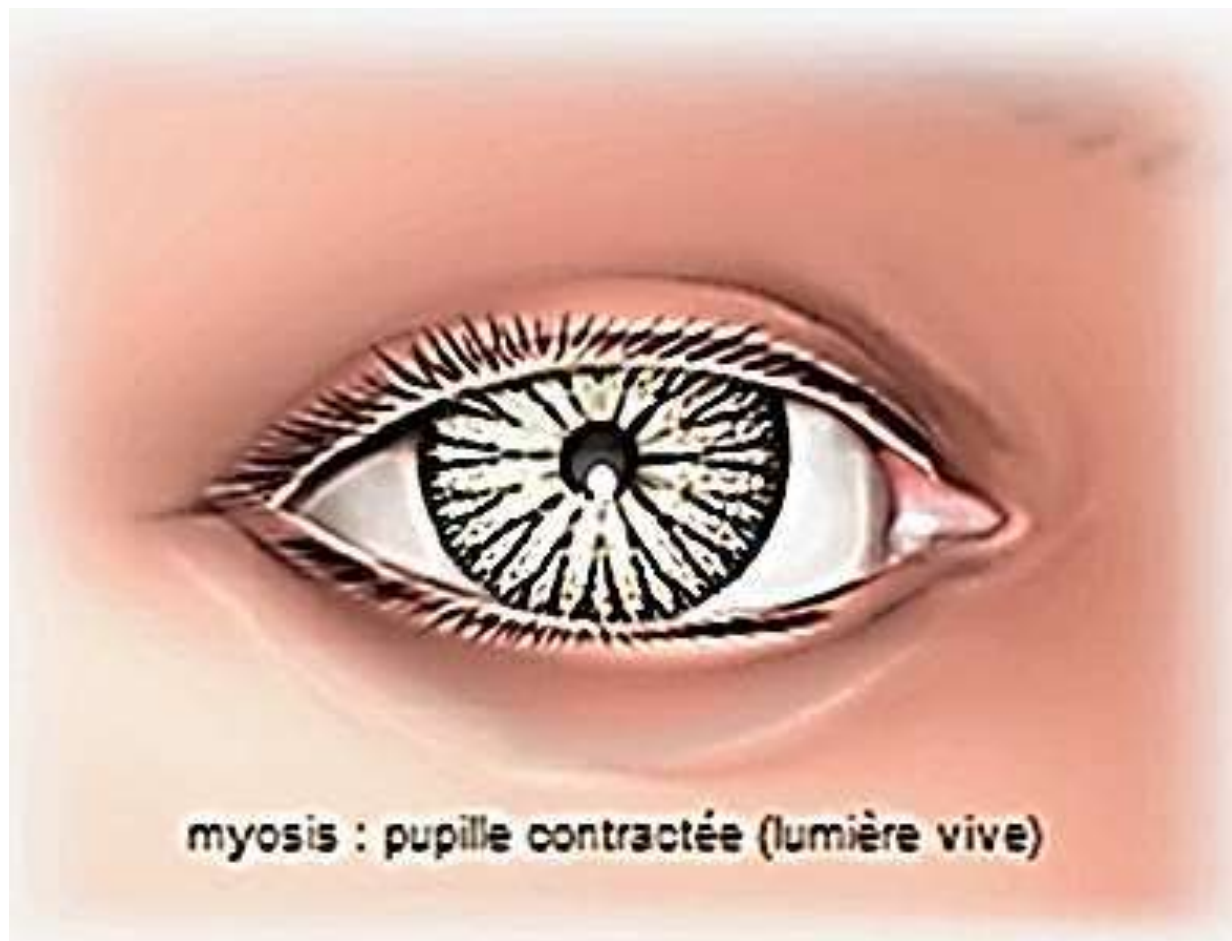
Pupille

Plis de l'iris



Vue dorsale de l'iris



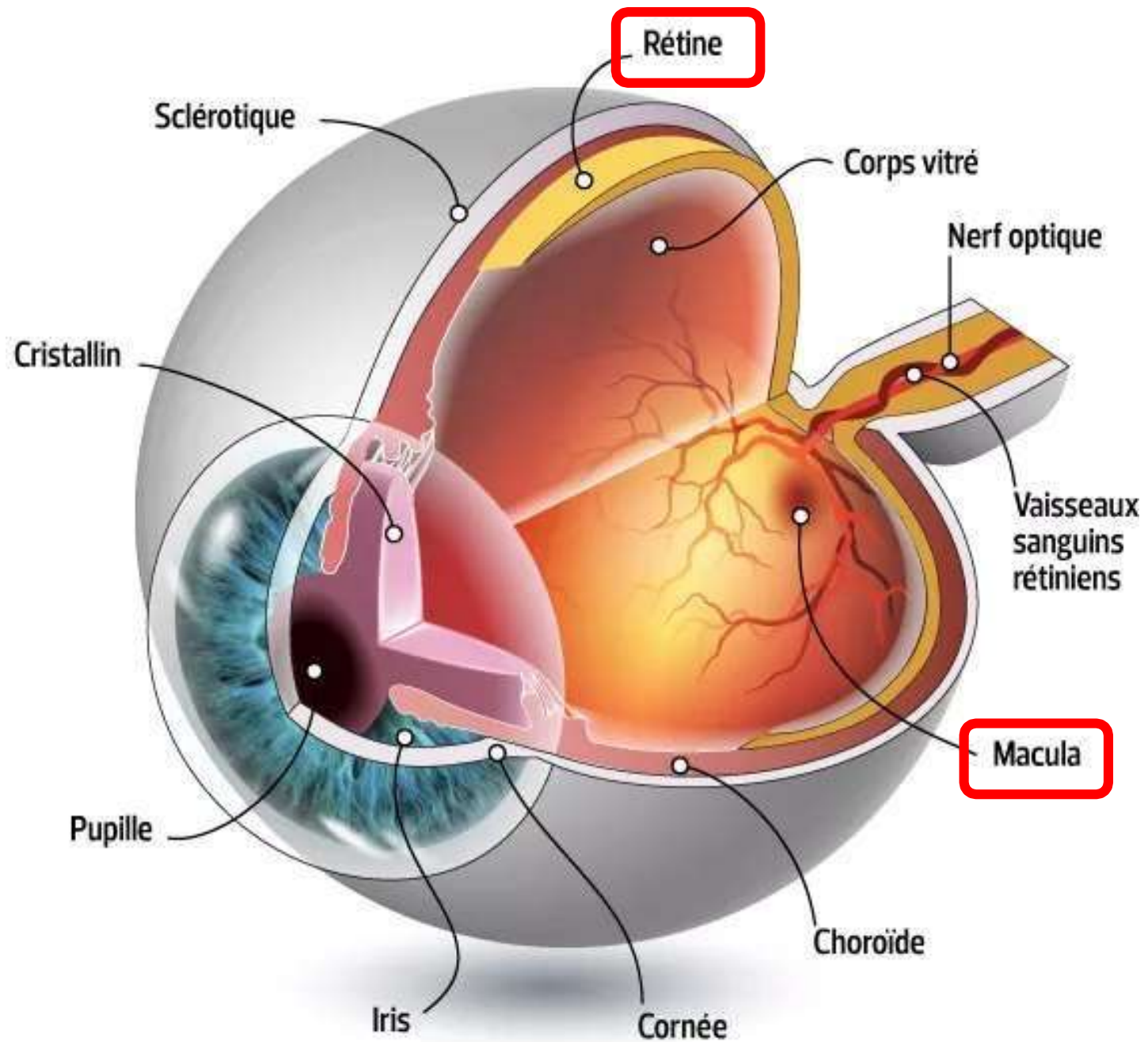


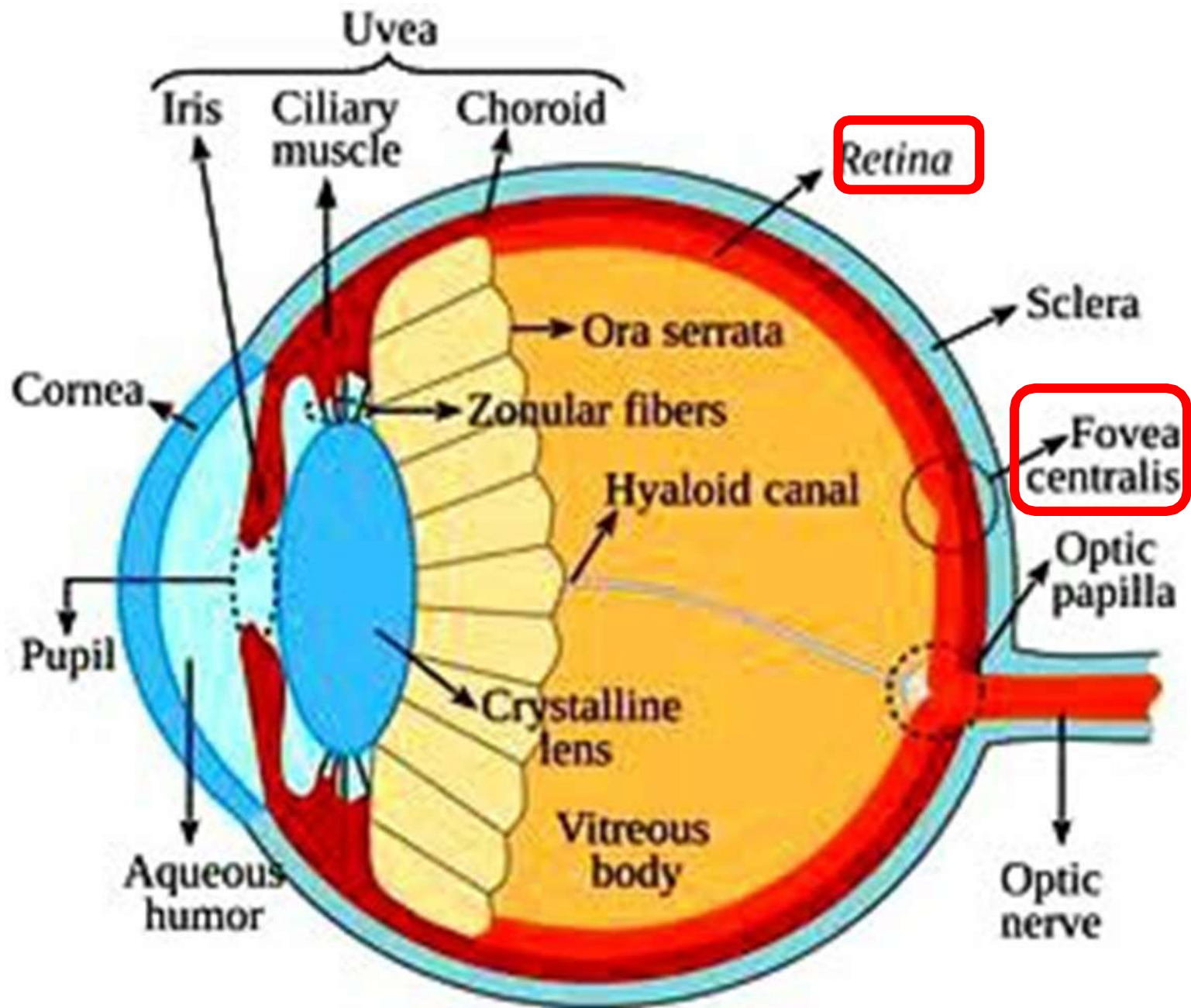
Tunique nerveuse = rétine

- Membrane nerveuse fine et transparente tapissant le fond de l'œil destinée à recevoir les impressions lumineuses.
- Embryologiquement = expansion du cerveau
- **Récepteur d'image.**
- S'étend du **nerf optique à la pupille.**

La rétine (suite)

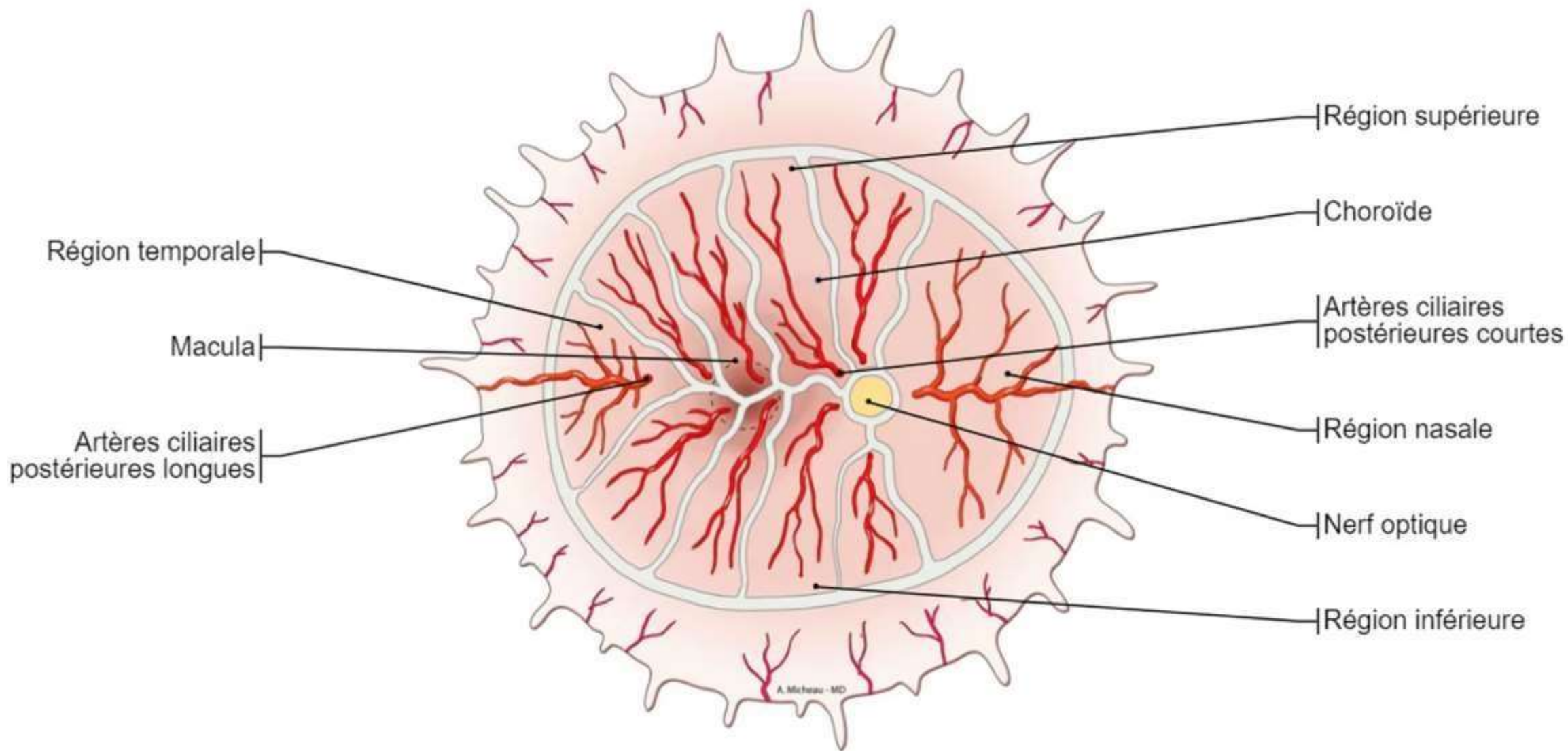
- **Feuille externe:** épithélium pigmentaire adhérent à la choroïde ;
- **Feuille interne:** rétine neuro-sensorielle : Photorécepteurs : cônes et bâtonnets.
- **La macula** = zone centrale de la rétine, à l'arrière de l'œil, où convergent les rayons lumineux en vision diurne.
- La macula contient en son centre une petite dépression = **fovéa**, entièrement composée de photorécepteurs = **vision précise**.

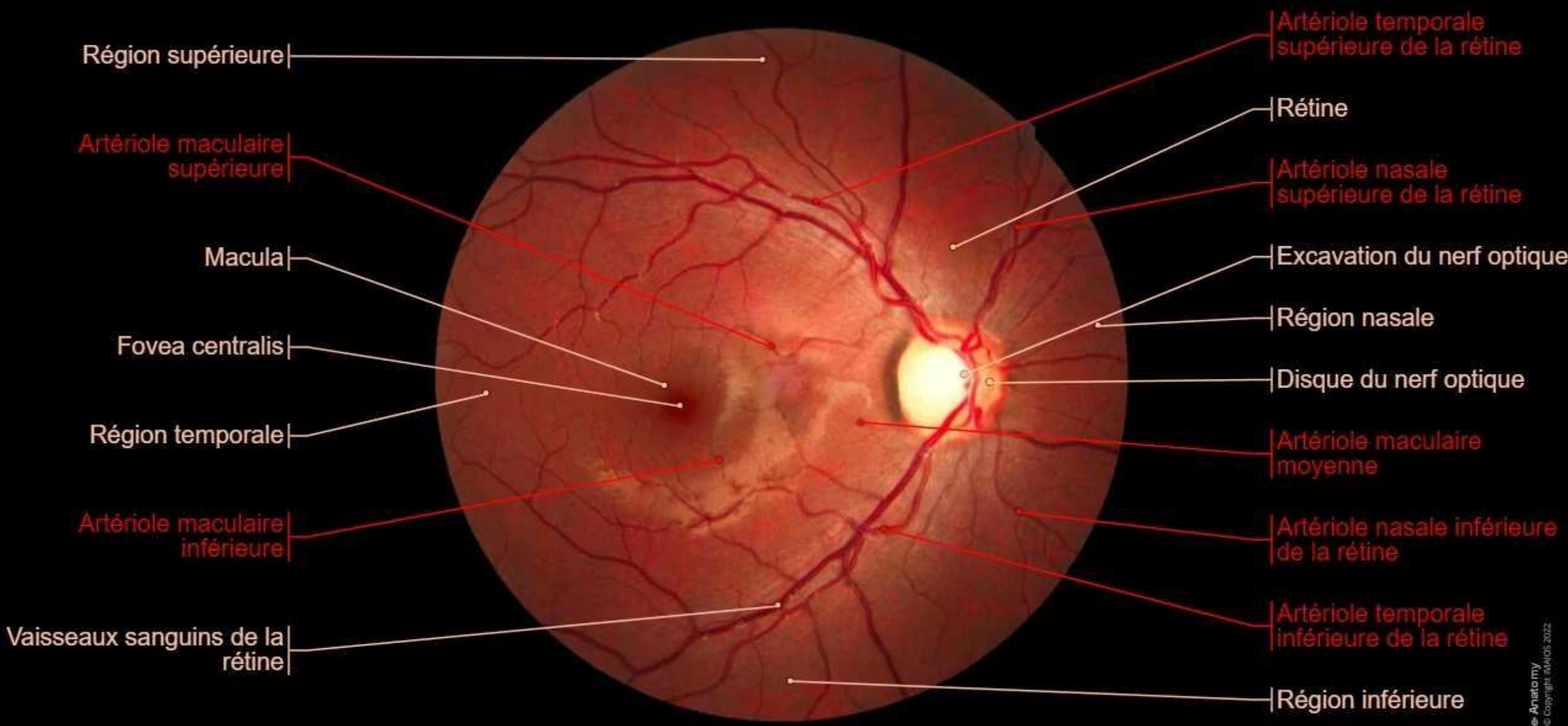




Le fond d'œil

- Examen simple permettant d'examiner le fond de l'œil. Il permet d'observer la rétine et ses vaisseaux, la papille optique (tête du nerf optique), la macula.
- Il permet de dépister des inflammations, des tumeurs, ou un décollement de la rétine. Le fond d'œil permet aussi d'évaluer et de suivre les atteintes vasculaires liées à certaines pathologies



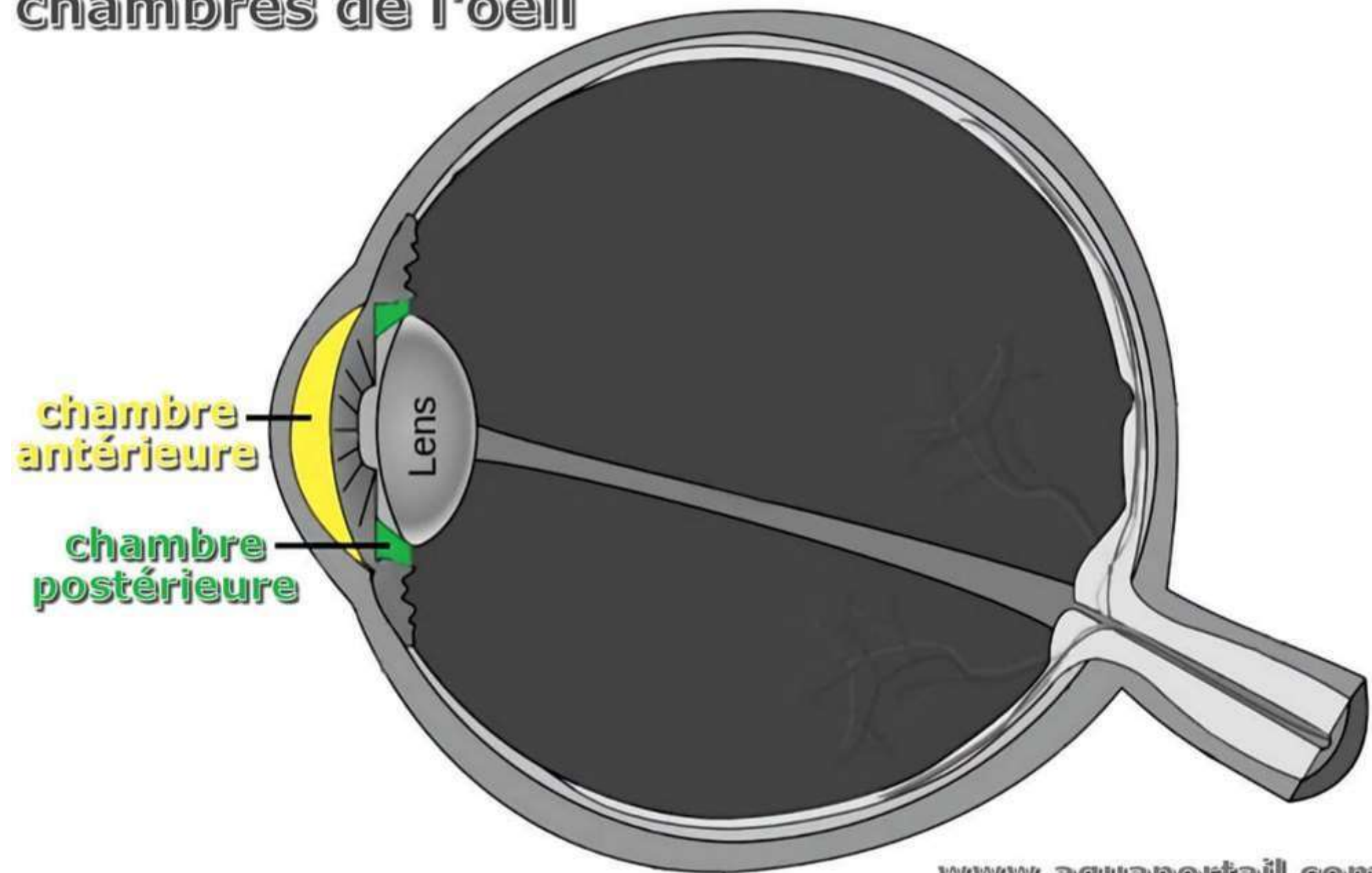


Les milieux transparents

a. Humeur aqueuse:

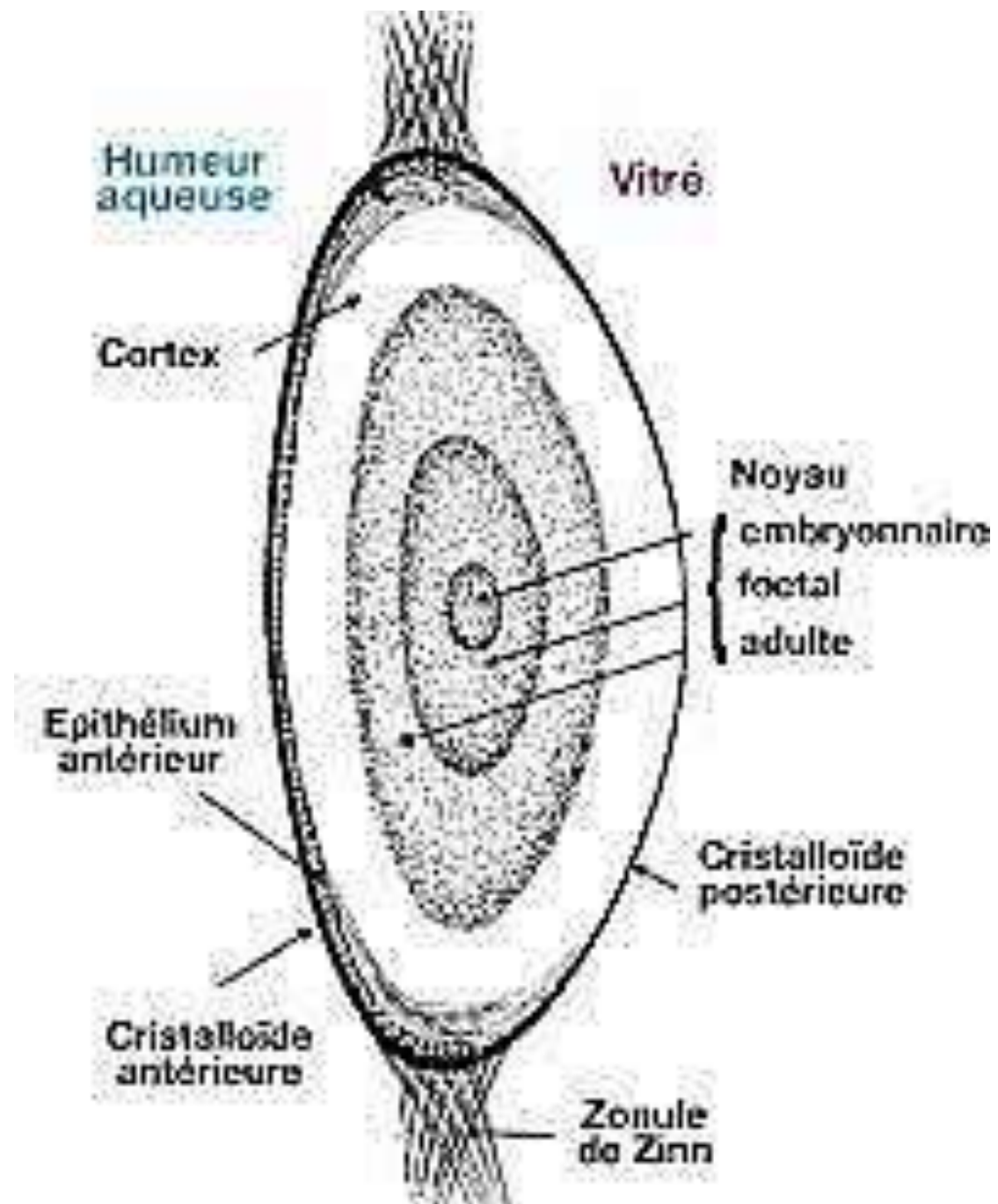
- Liquide biologique transparent à faible viscosité,
- Dépourvu d'éléments figurés du sang,
- Continuellement filtré et renouvelé
- Avec le corps vitré, maintient la pression intra-oculaire et la forme du globe oculaire.
- Occupe la chambre postérieure et la chambre antérieure de l'œil
 - La chambre antérieure de l'oeil = située entre la cornée et l'iris,
 - La chambre postérieure = entre l'iris et les processus ciliaires et cristalin.

chambres de l'oeil

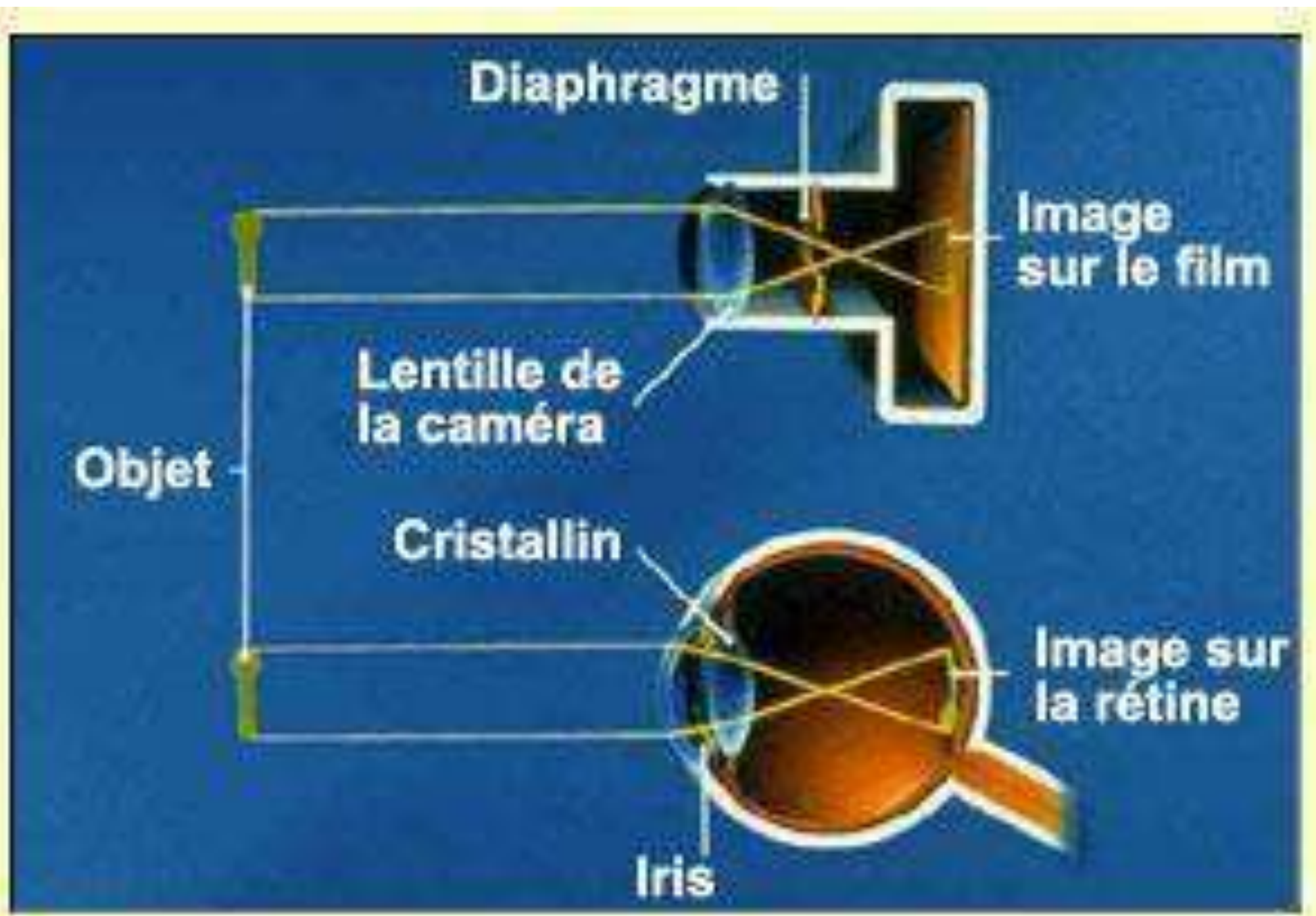


Le cristallin

- Lentille biconvexe.
- **Focalisation des rayons sur la rétine.**
- Réflexe d'accommodation: mise au point sur des objets rapprochés, par modification de ses courbures (absence = presbytie).
- Opacification = cataracte.
- Rattaché au muscle ciliaire par les zonules.
- Entouré d'une capsule d'où il peut être extrait chirurgicalement.
- Il présente une face postérieure plus bombée que la face antérieure

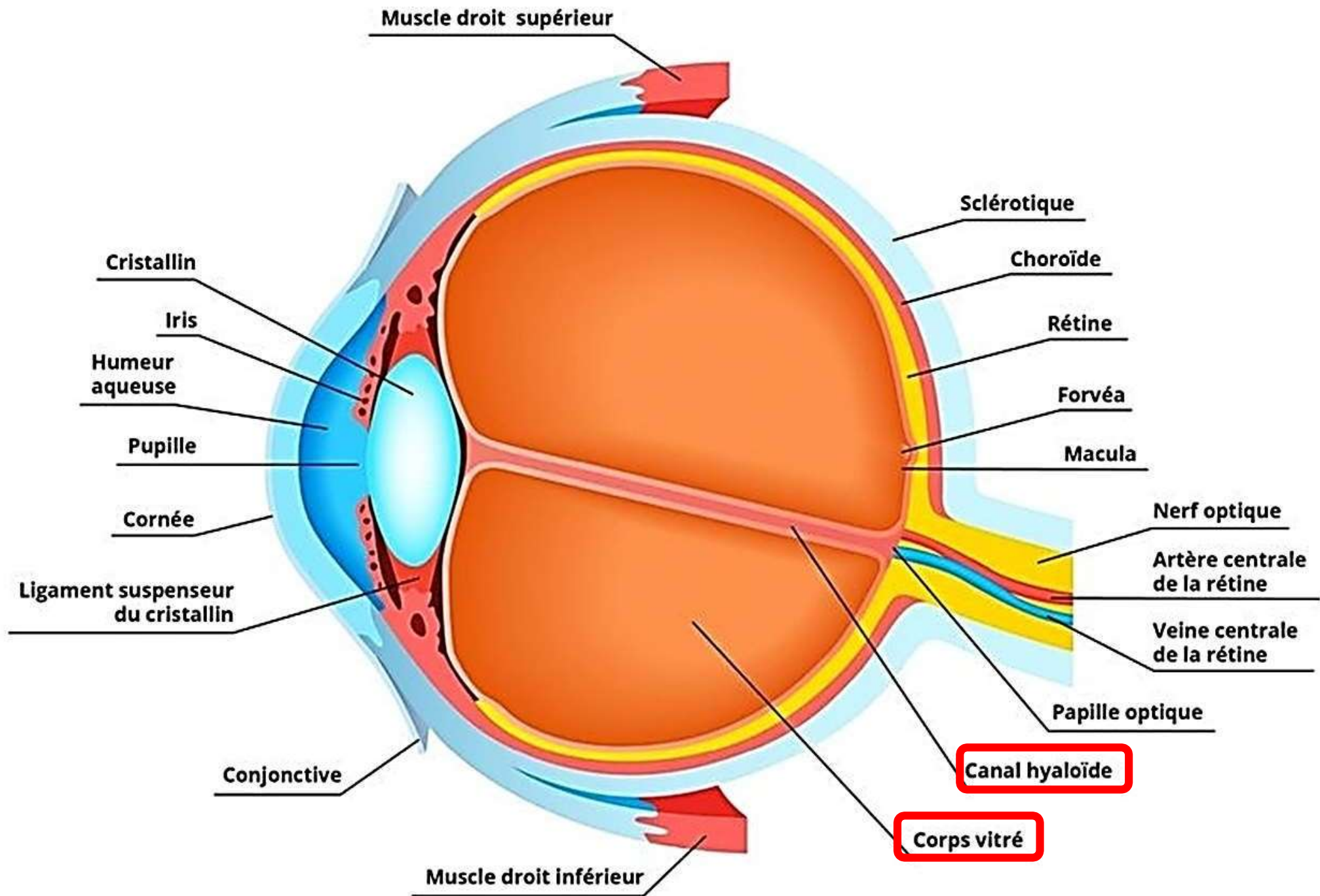


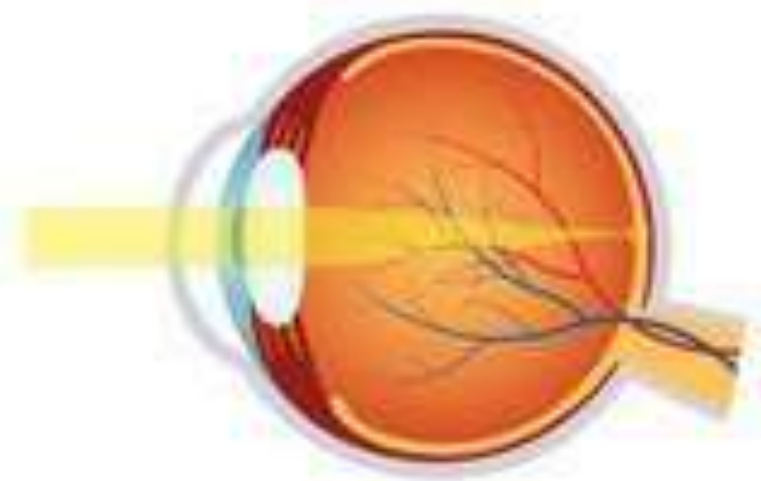
crânial
↑
dorsal →



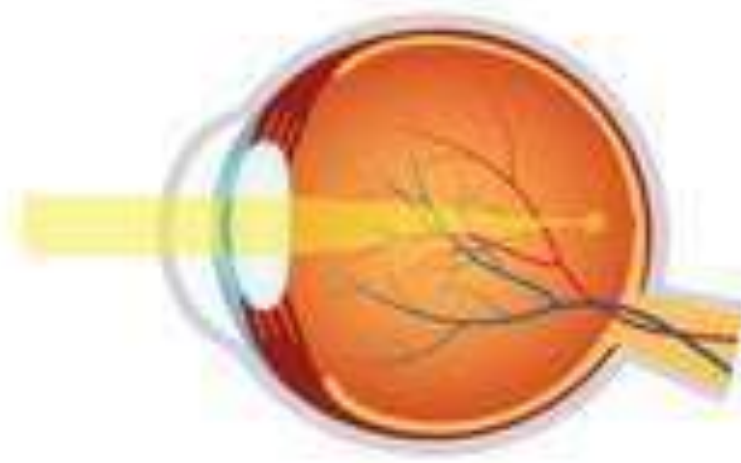Le vitré

- Gel visco-élastique transparent
- **2/3 du volume de l'oeil**, entre rétine et cristallin
- Absorbe une partie des rayons ultra-violets
- Entouré par une membrane = membrane hyoïdienne.
- Traversé d'arrière en avant par le canal hyaloïde (vestige embryonnaire)

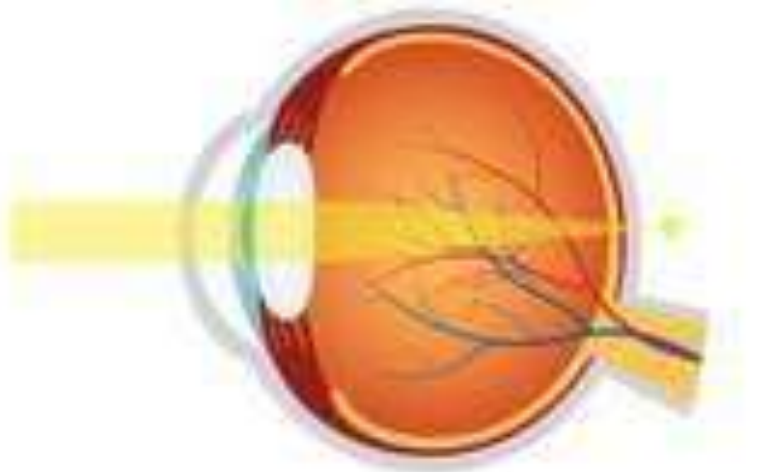



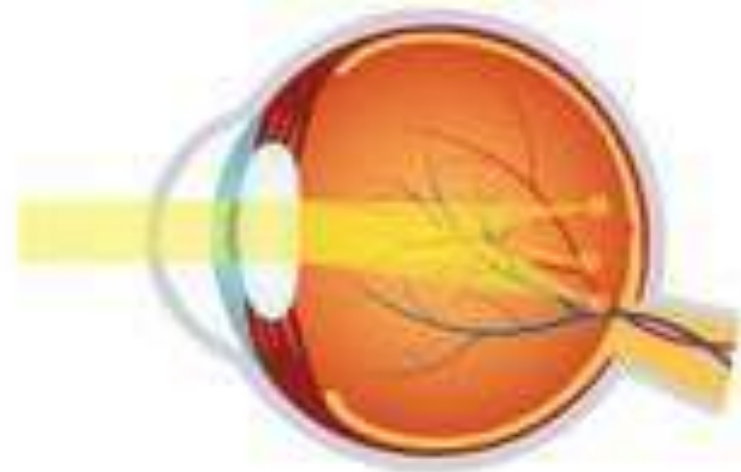Vision Normale



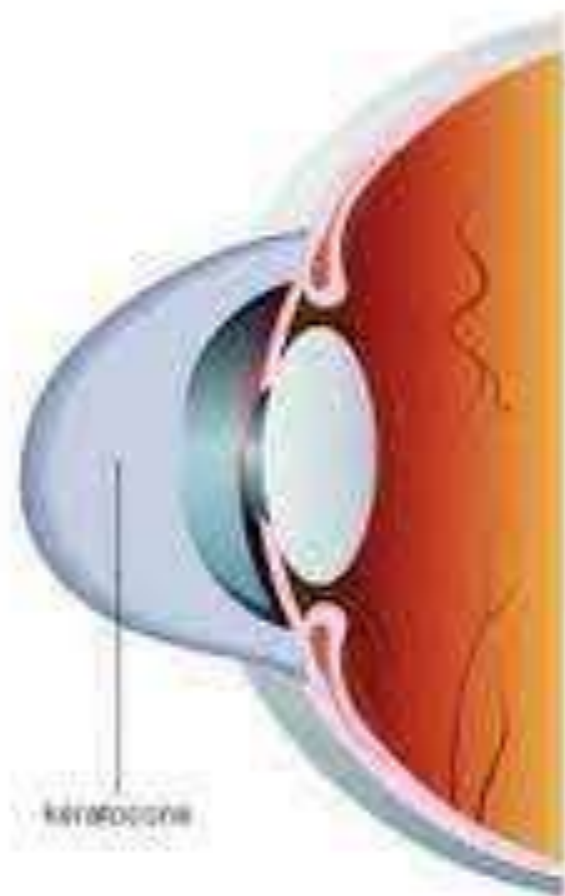
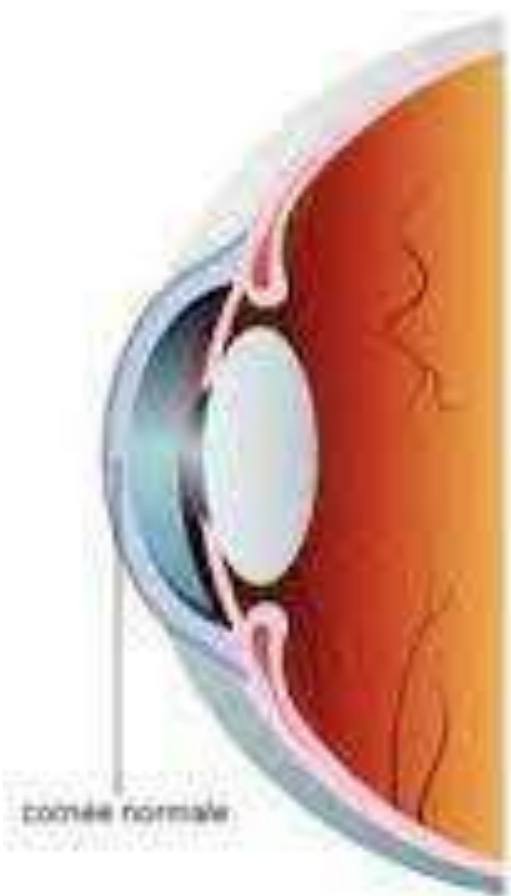
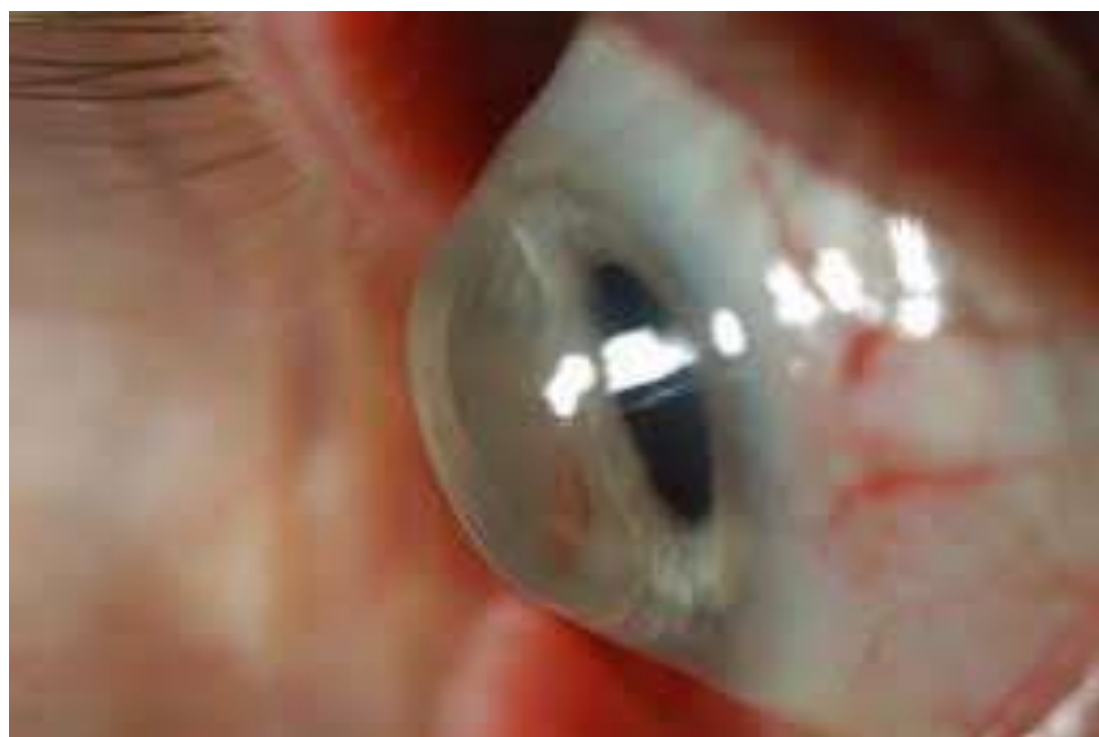Myopie



Hypermétropie



Astigmatisme

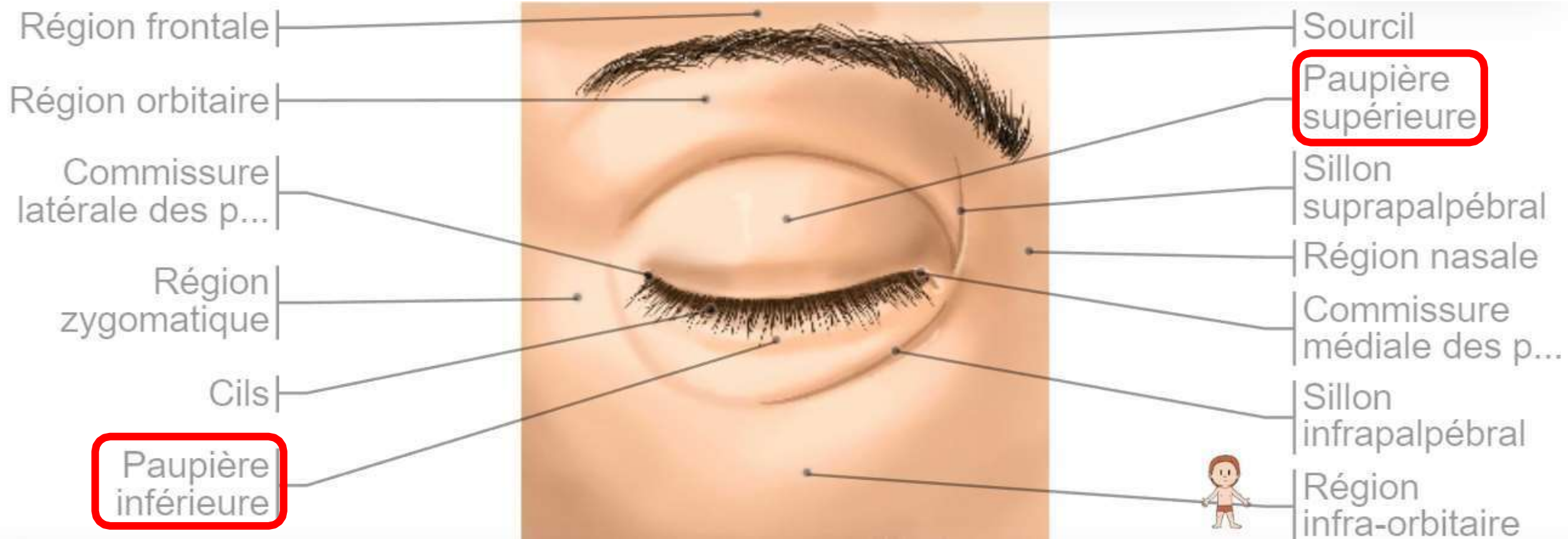


Les annexes du globe

- A. Paupières
- B. Appareil lacrymale
- C. Muscles de l'œil.

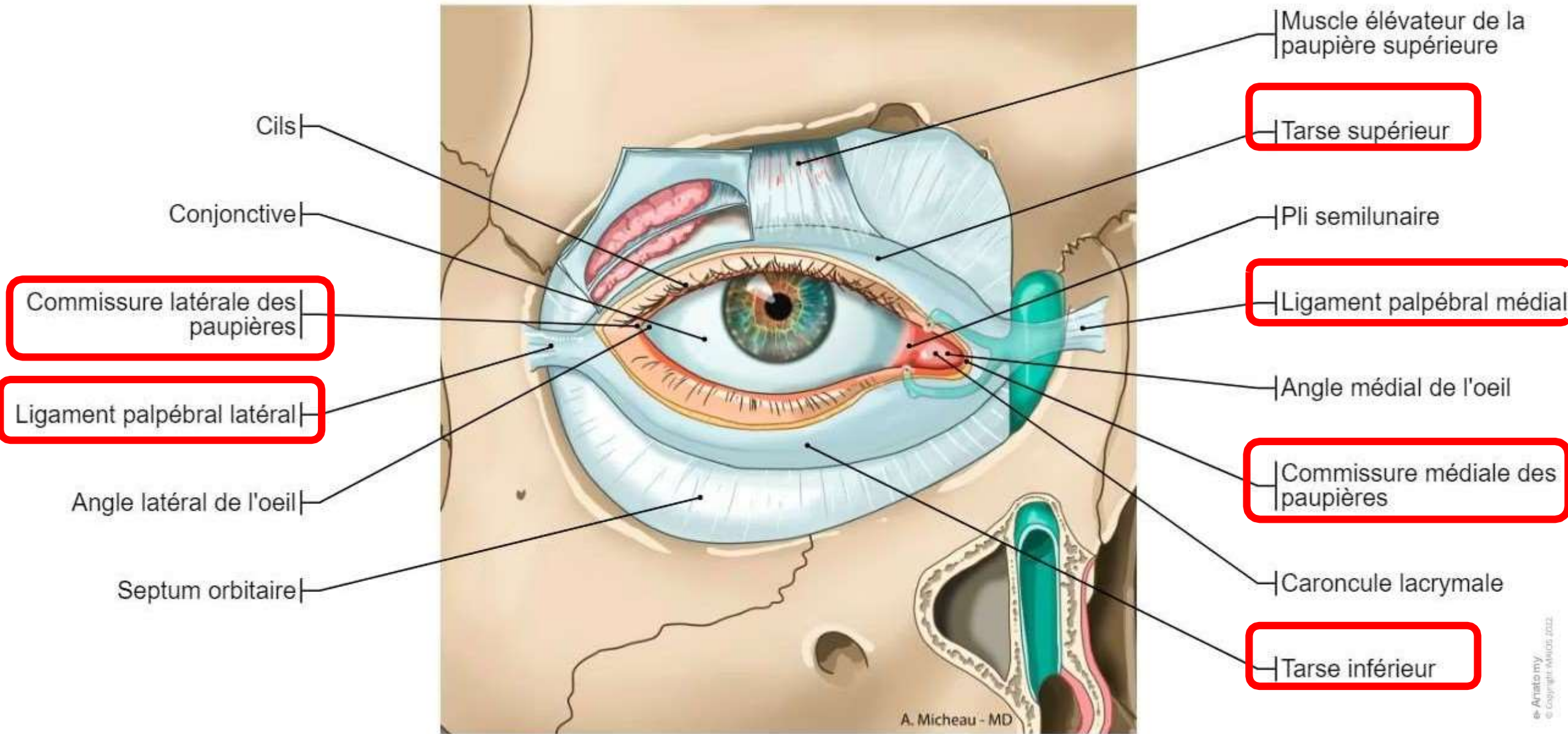
Les paupières

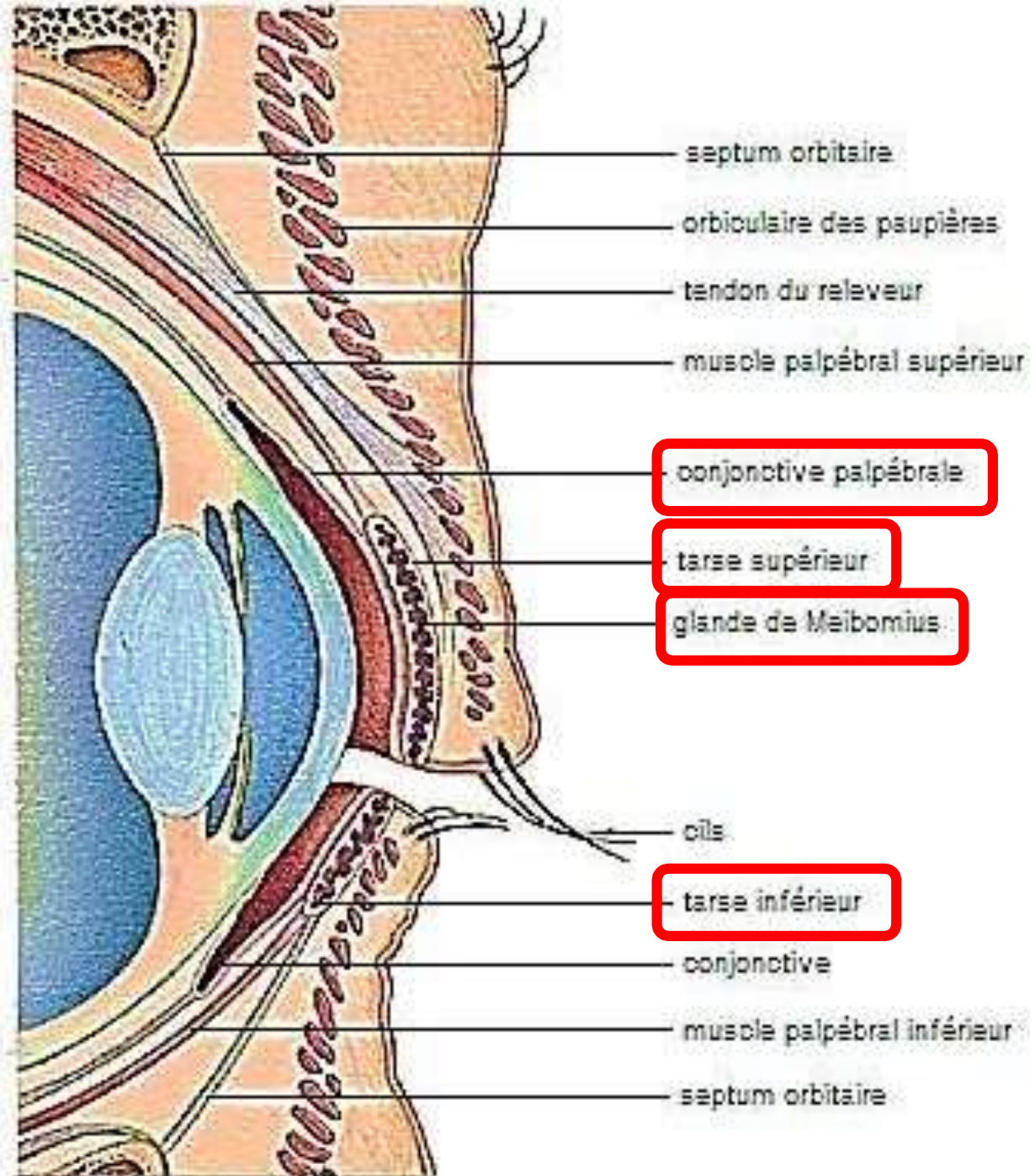
- **Lames cutané-musculo-membraneuses mobiles**, qui recouvrent et protègent la partie antérieure du bulbe oculaire.
- On distingue deux paupière : la paupière supérieure et la paupière inférieure.
- La paupière supérieure est plus mobile et plus grande que la paupière inférieure recouvrant totalement la cornée lors de sa fermeture.
- Protection
- Lubrification



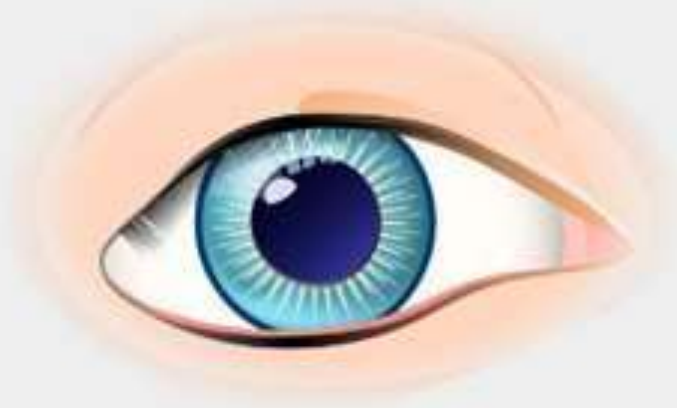Les tarse palpébraux

- Un par paupière
- Formés de **lamelles résistantes** (collagène) **et élastiques** (élastine), dont la forme peut s'adapter à la courbure du globe oculaire,
- Conférant aux paupières rigidité et souplesse et permettant leur plissement et leur éversion (retournement).
- Contiennent les **glandes de meibomius**, qui produisent une partie de la sécrétion lacrymale.

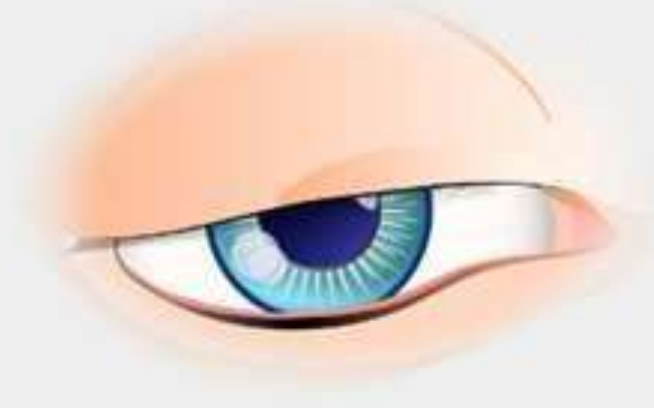




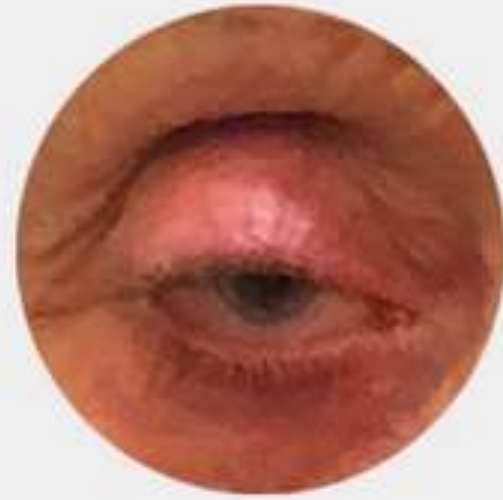
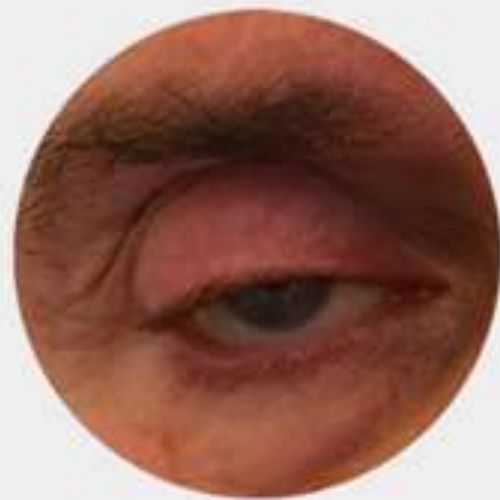OEIL NORMAL



PTOSIS



CAS PATIENTS



Appareil lacrymal

- Constitué par :
 - **Un appareil sécréteur** : glandes lacrymales principale et accessoires
 - **Un appareil excréteur** : **voies lacrymales** ; canalicule lacrymal supérieur et inférieur, sac lacrymal et canal lacrymonasal.
- **Fonction:** Produire et drainer des larmes et du liquide lacrymal pour le nettoyage, l'humidification et la lubrification du bulbe oculaire.

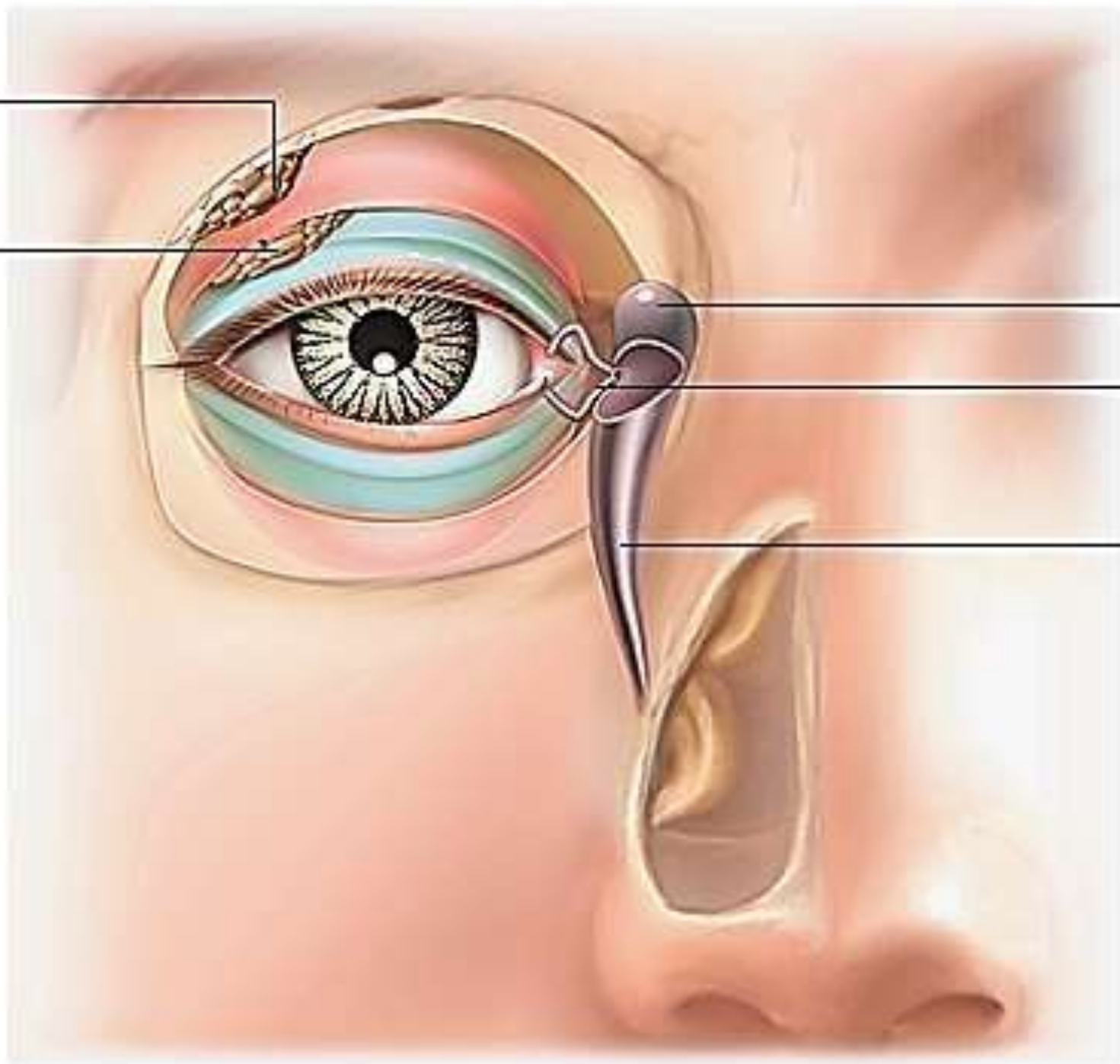
glande lacrymale
(portion orbitaire)

glande lacrymale
(portion palpébrale)

sac lacrymal

conduit lacrymal

canal lacrymo-nasal



Glande lacrymale

Point lacrymale supérieur

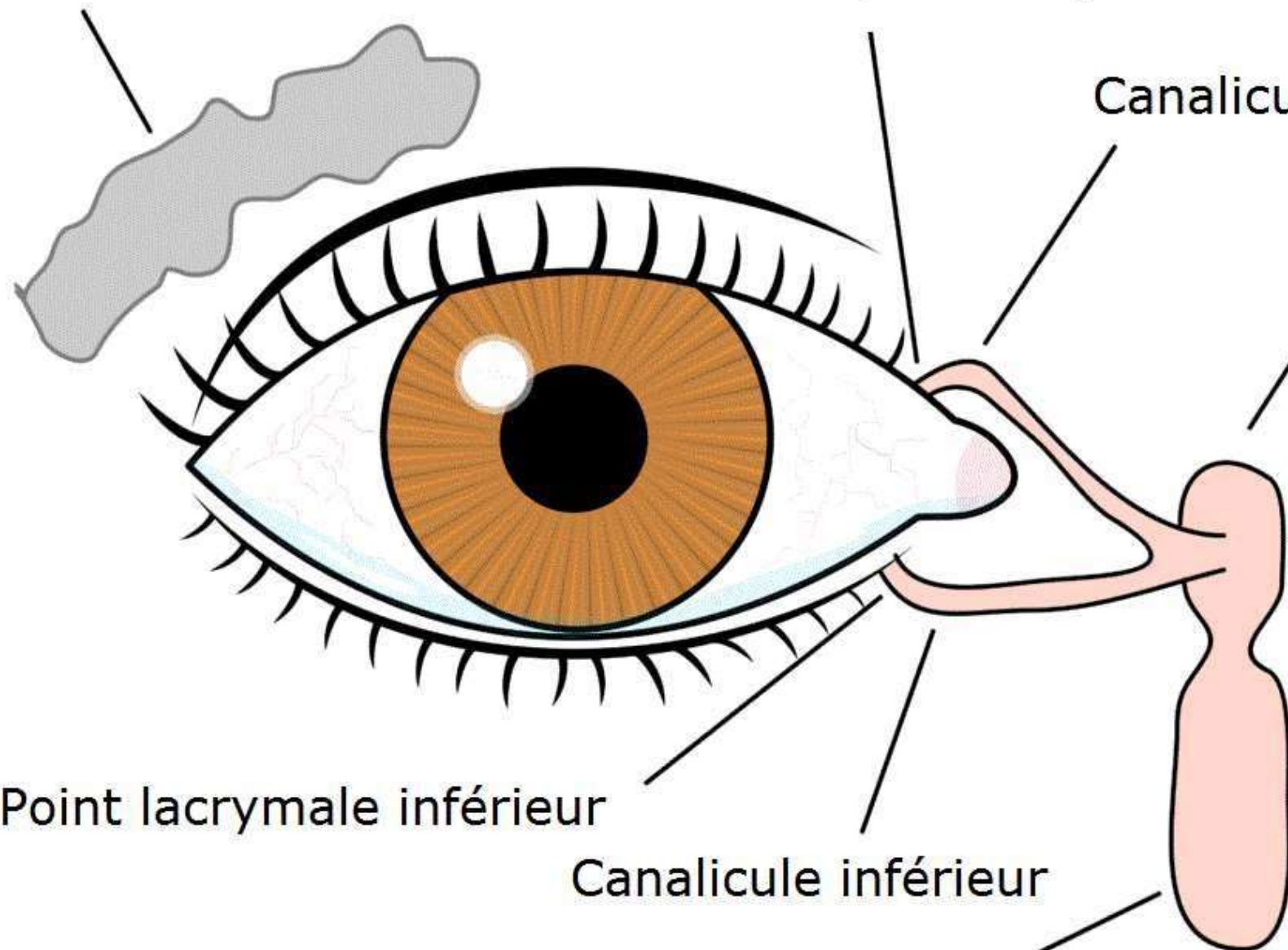
Canalicule supérieur

Sac lacrymal

Point lacrymale inférieur

Canalicule inférieur

Canal lacrymonasal



Les muscles oculomoteurs

- **Amarrent le globe aux parois orbitaires et assurent sa mobilité.**
- **4 muscles droits: supérieur, médial, inférieur et latéral**
- **2 muscles obliques: supérieur et inférieur**
- **Innervation par les 3^eme, 4^eme et 6^eme paires crâniennes.**
- **Synchronisation: mouvements conjugués des yeux.**
- **Pathologie: strabisme : convergent, divergent, intermittent.**

Muscles droits

- **4 : droit médial, droit inférieur, droit latéral et droit supérieur.**
- **Origine** : sommet de l'orbite par un tendon commun appelé tendon de Zinn (au niveau du tubercule du corps du sphénoïde)
- **Terminaison** : partie antérieure de la sclérotique, à proximité du limbe.
- **Action:**
 - Le droit supérieur = élévateur, synergique du muscle releveur de la paupière supérieure.
 - Le droit inférieur = abaisseur, antagoniste du droit supérieur.
 - Le droit latéral = abducteur (porte l'œil en dehors).
 - Le droit médial = adducteur (porte l'œil en dedans), antagoniste du droit latéral.

Fornix supérieur de la conjonctive

Sclère

Conjonctive bulbaire

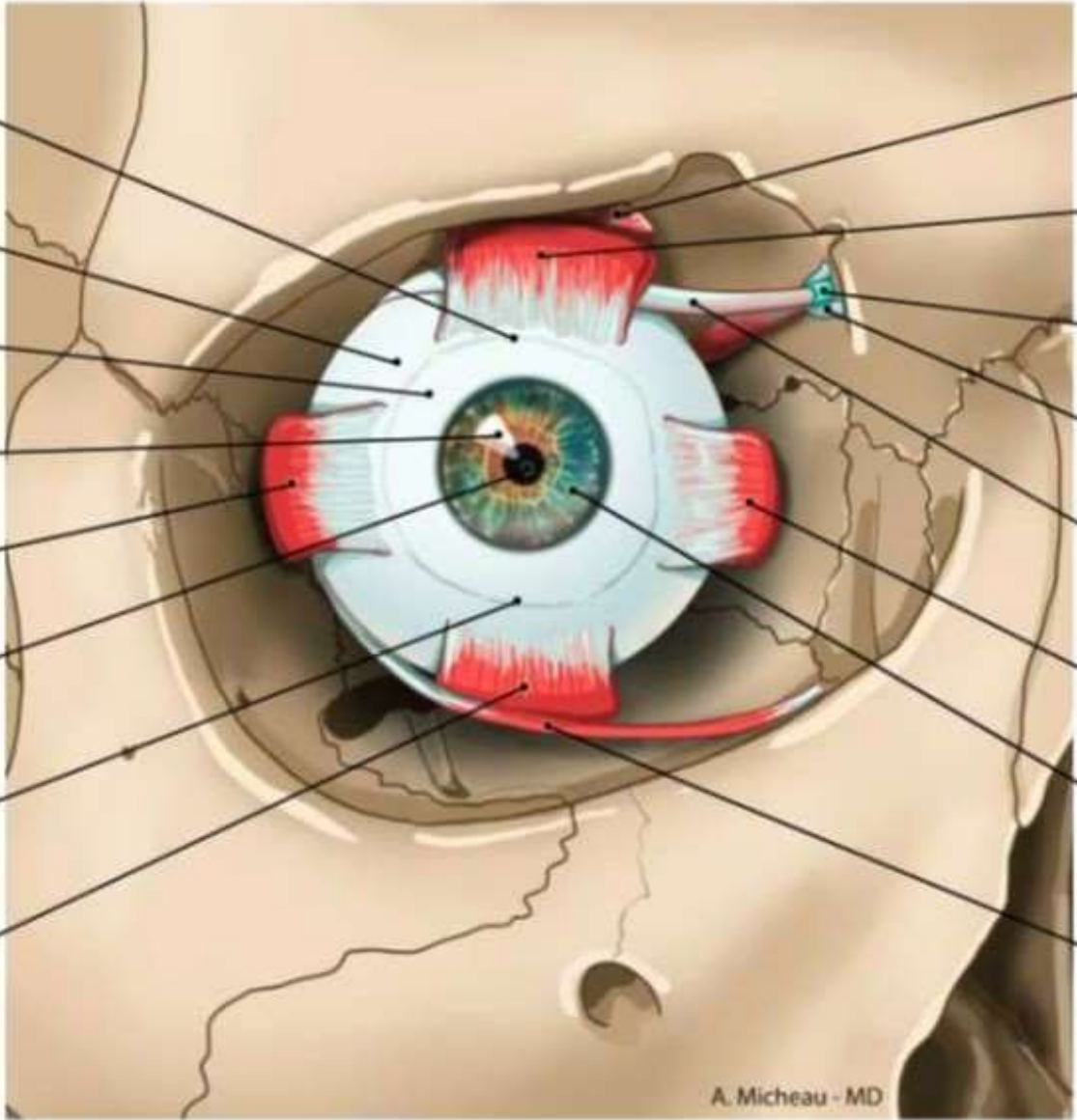
Cornée

Muscle droit latéral

Pupille

Fornix inférieur de la conjonctive

Muscle droit inférieur



Muscle élévateur de la paupière supérieure

Muscle droit supérieur

Gaine synoviale du muscle oblique supérieur

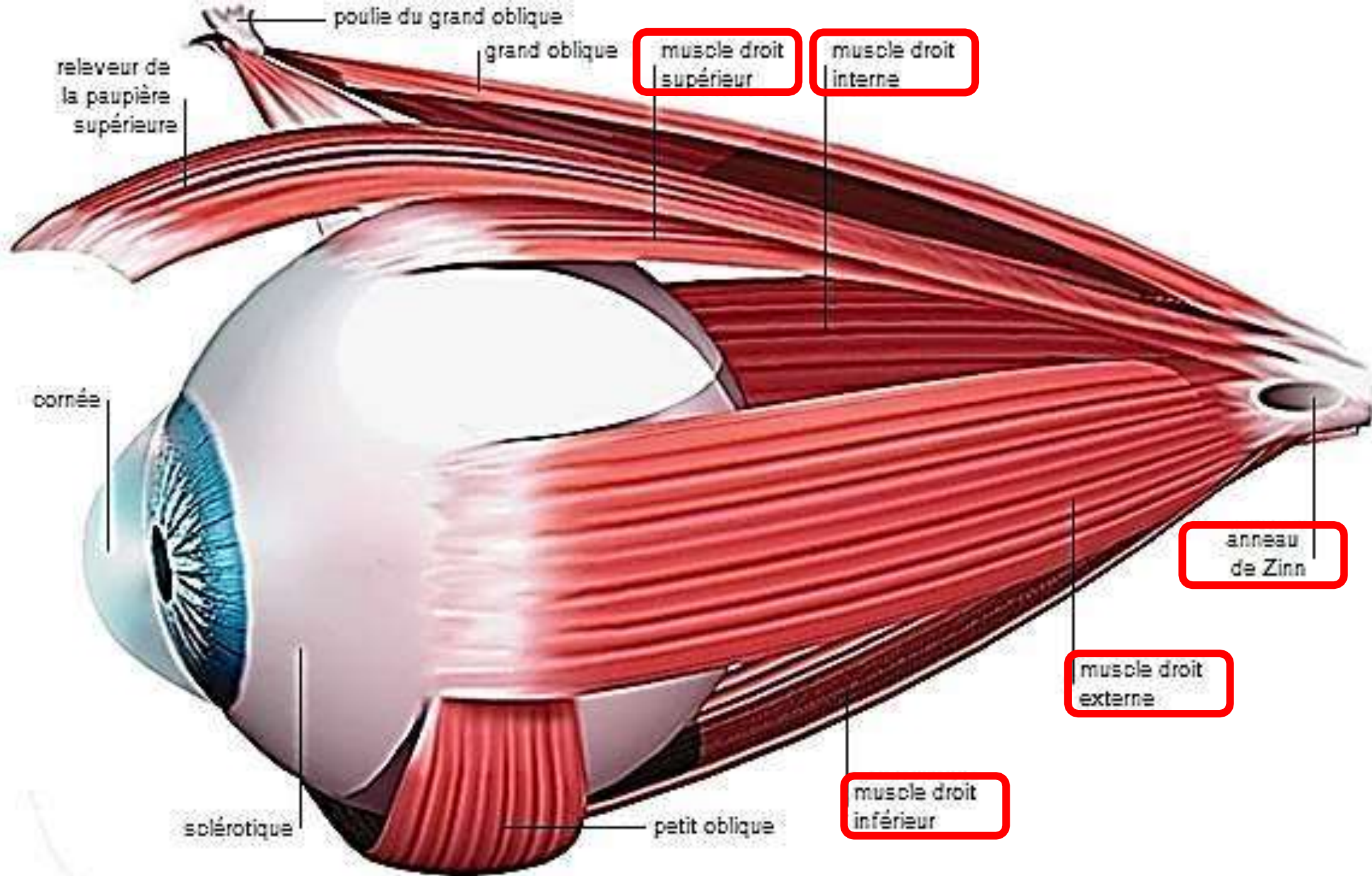
Trochlée

Muscle oblique supérieur

Muscle droit médial

Iris

Muscle oblique inférieur



poulie du grand oblique

grand oblique

muscle droit supérieur

muscle droit interne

relèveur de la paupière supérieure

cornée

anneau de Zinn

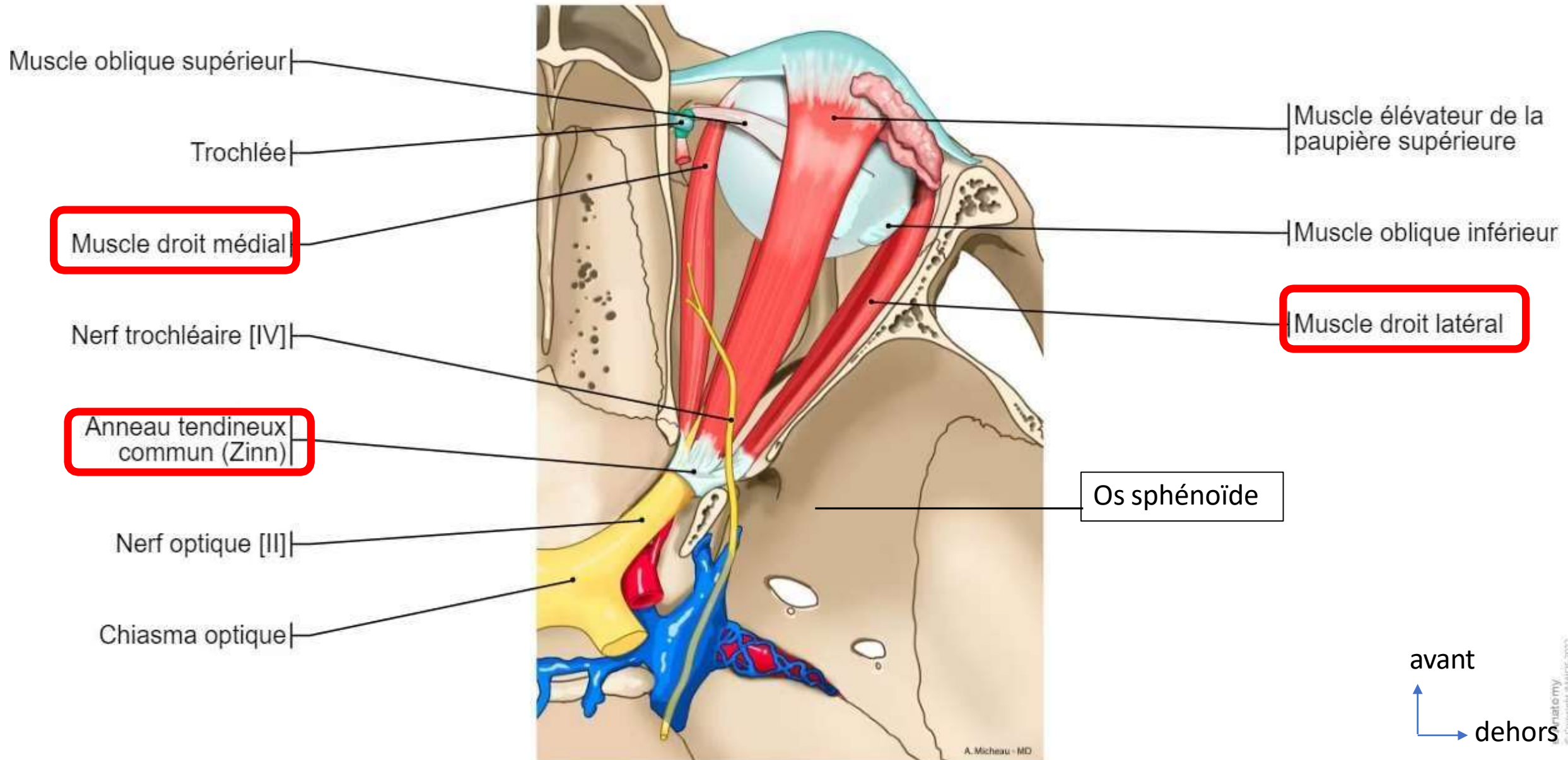
muscle droit externe

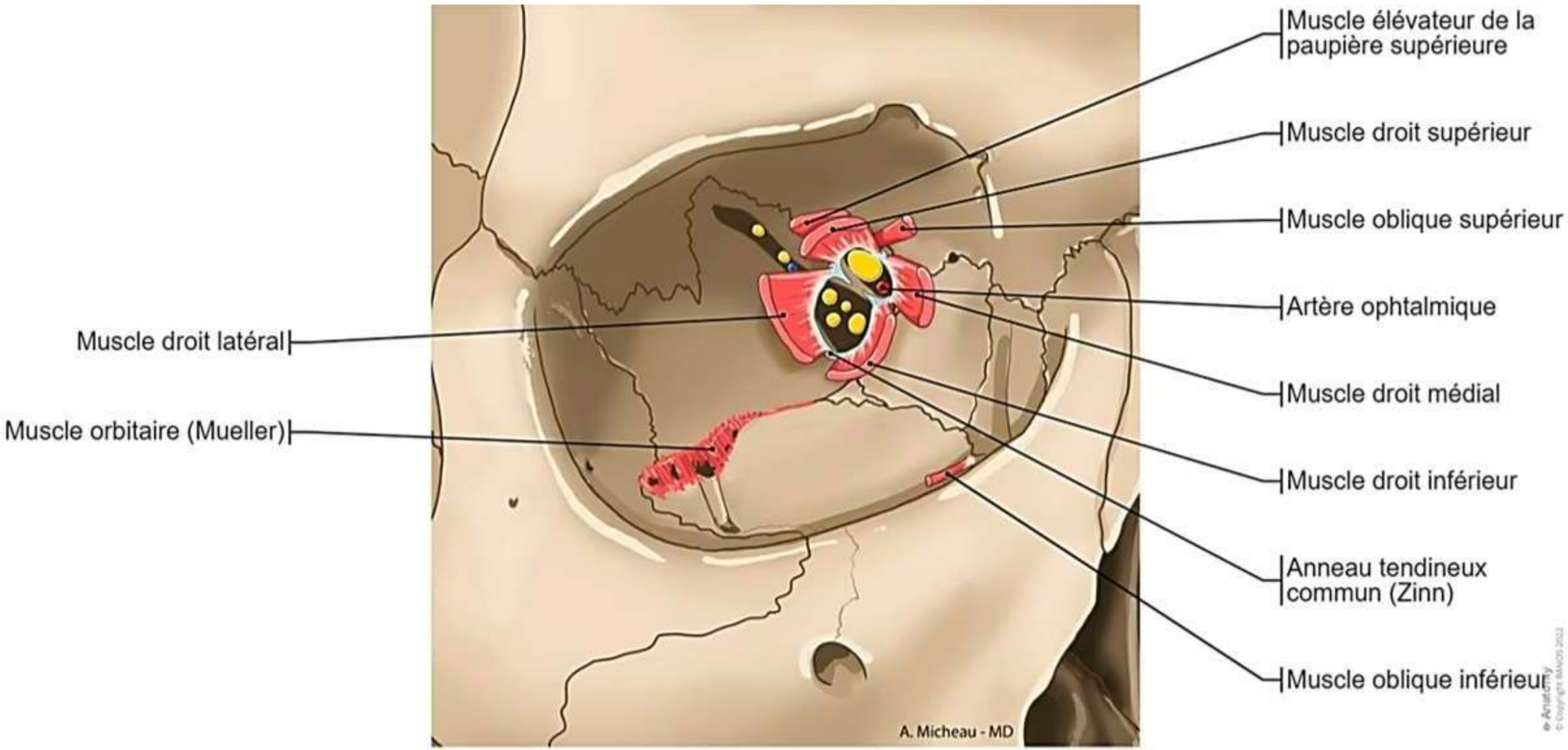
muscle droit inférieur

petit oblique

solérotique

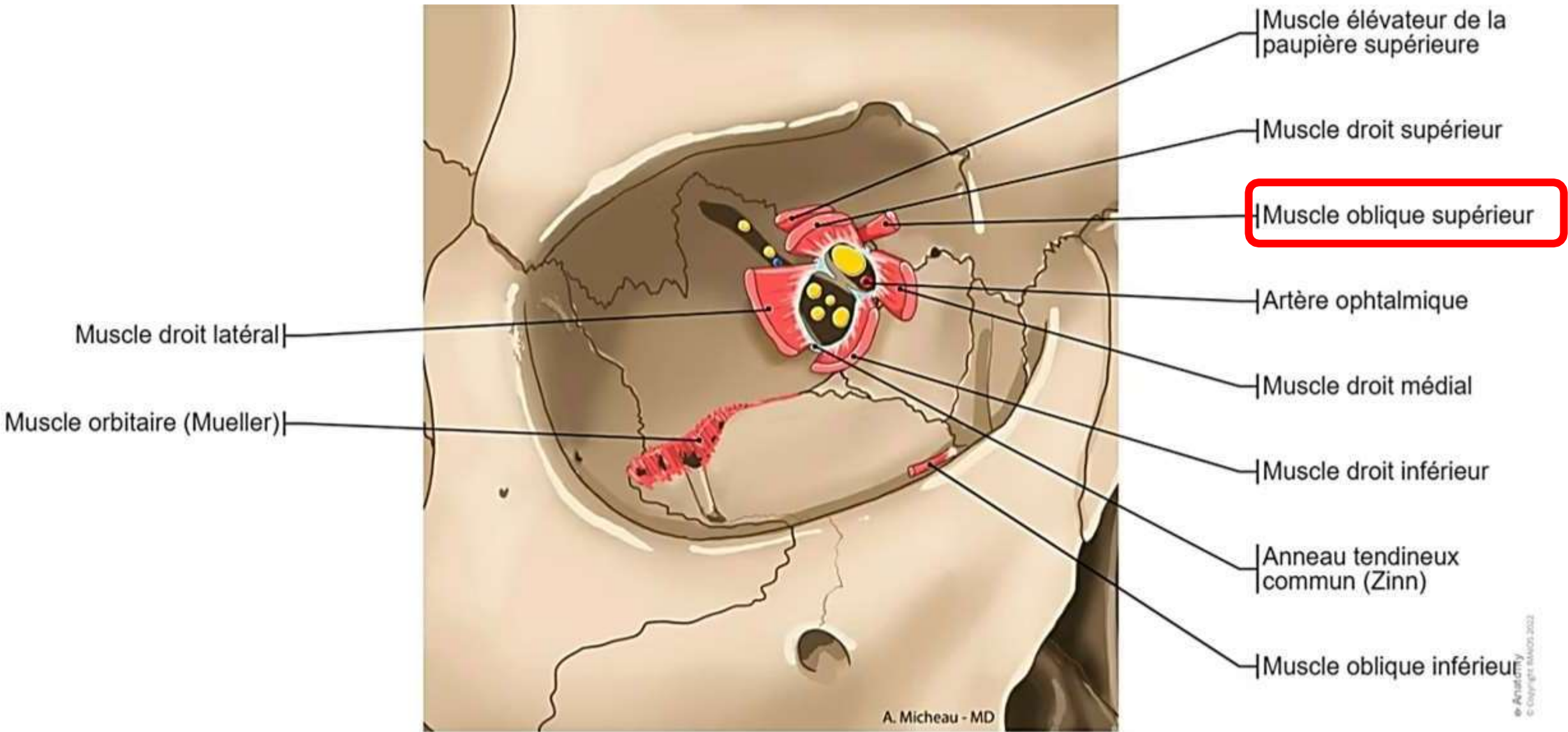
Coupe horizontale de la cavité orbitaire





Les muscles obliques

- **Le muscle oblique supérieur:**
- **Origine** : par un court tendon, fixé en dedans et au-dessus du canal optique.
- **Trajet:** Deux ventres, postérieur et antérieur; coudé à angle aigue sur la trochlée de l'oblique supérieur.
- **Terminaison** : par une portion élargie, quadrant postéro-supéro-latéral du bulbe oculaire.
- **Action** : **l'intorsion:** rotation de l'œil sur lui-même vers le nez accompagné d'une adduction et d'un abaissement de l'œil.



Fornix supérieur de la
conjonctive

Sclère

Conjonctive bulbaire

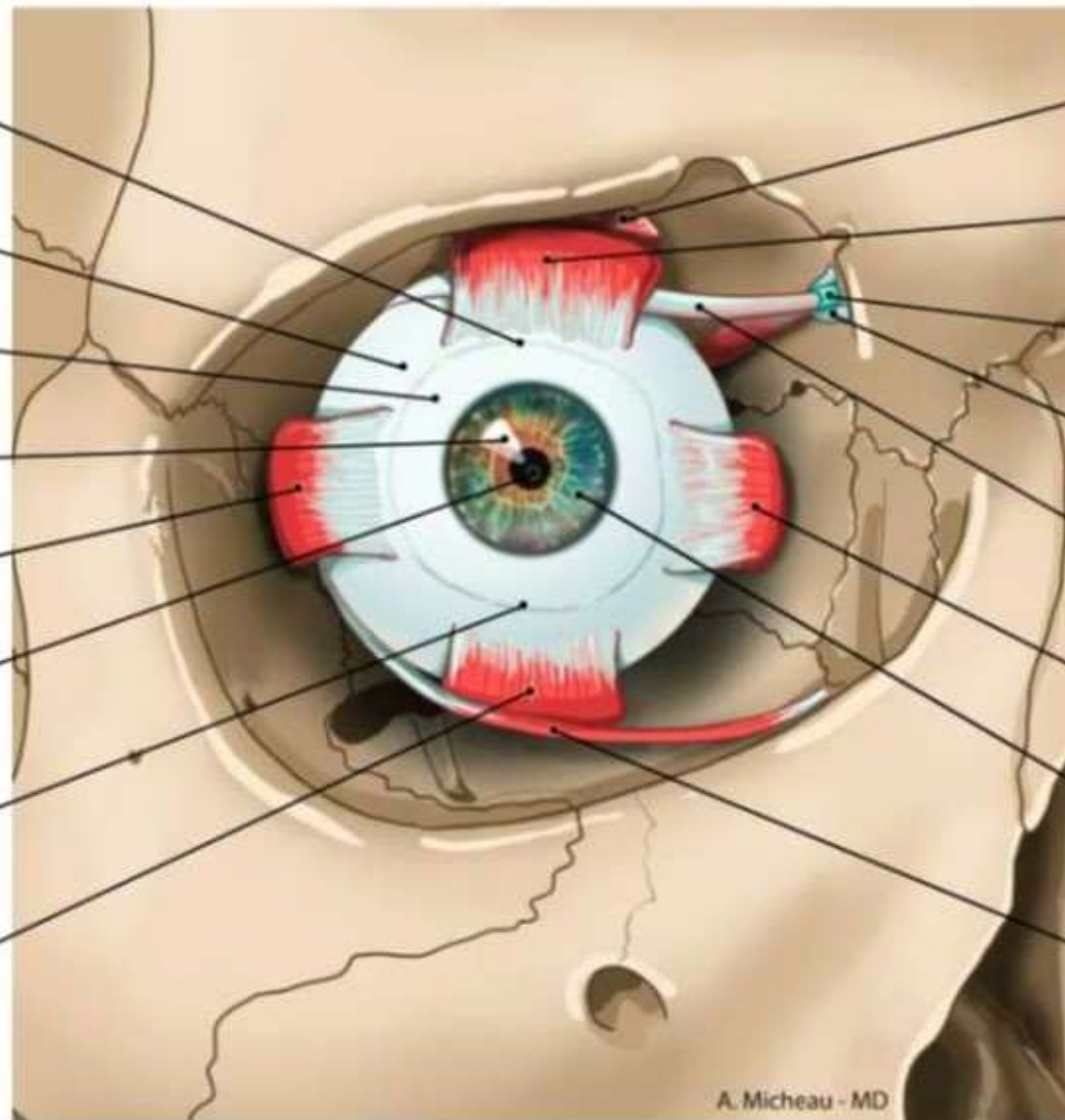
Cornée

Muscle droit latéral

Pupille

Fornix inférieur de la
conjonctive

Muscle droit inférieur



Muscle élévateur de la
paupière supérieure

Muscle droit supérieur

Gaine synoviale du
muscle oblique supérieur

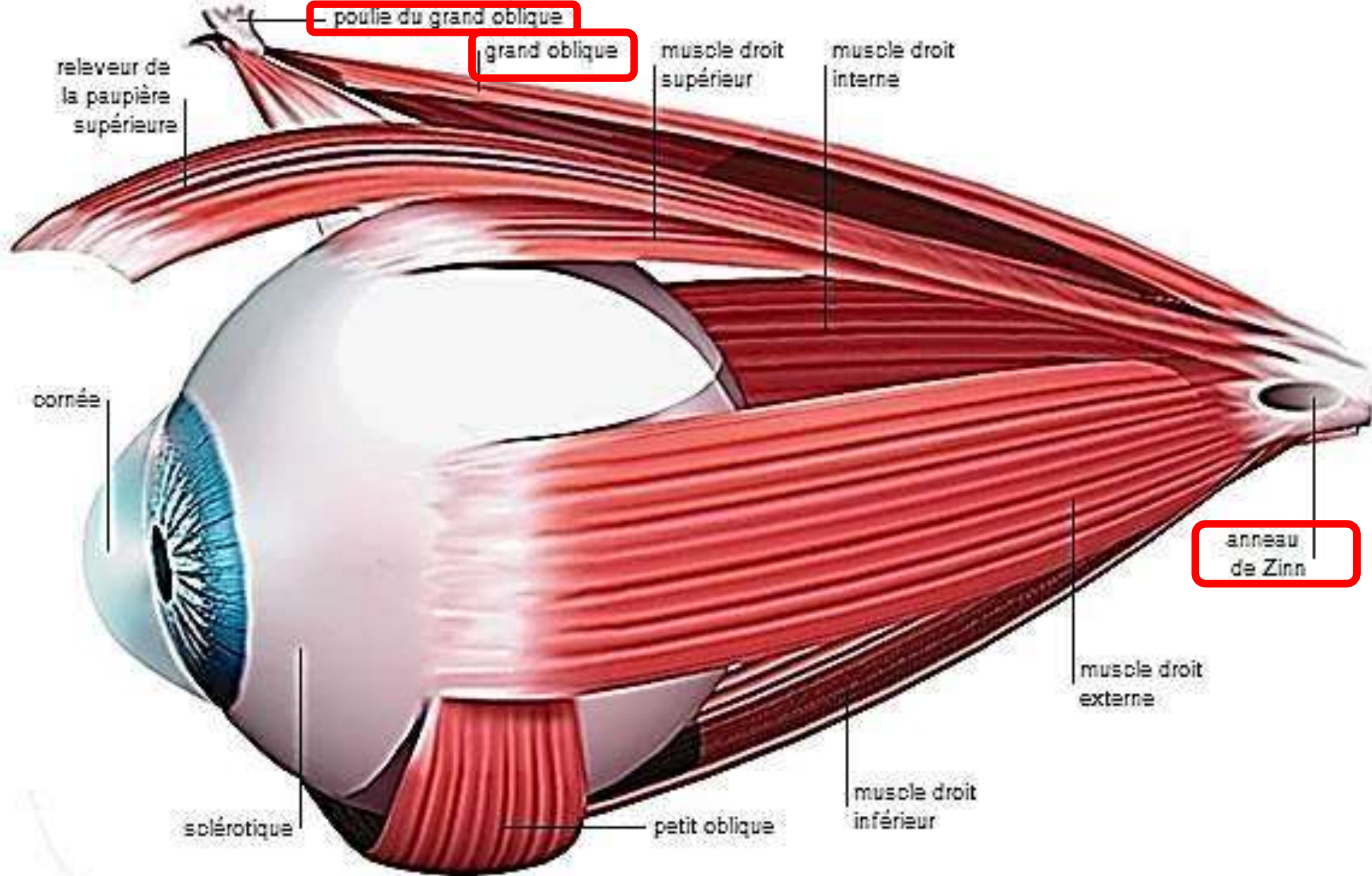
Trochlée

Muscle oblique supérieur

Muscle droit médial

Iris

Muscle oblique inférieur



- poulie du grand oblique

grand oblique

relèveur de la paupière supérieure

muscle droit supérieur

muscle droit interne

cornée

anneau de Zinn

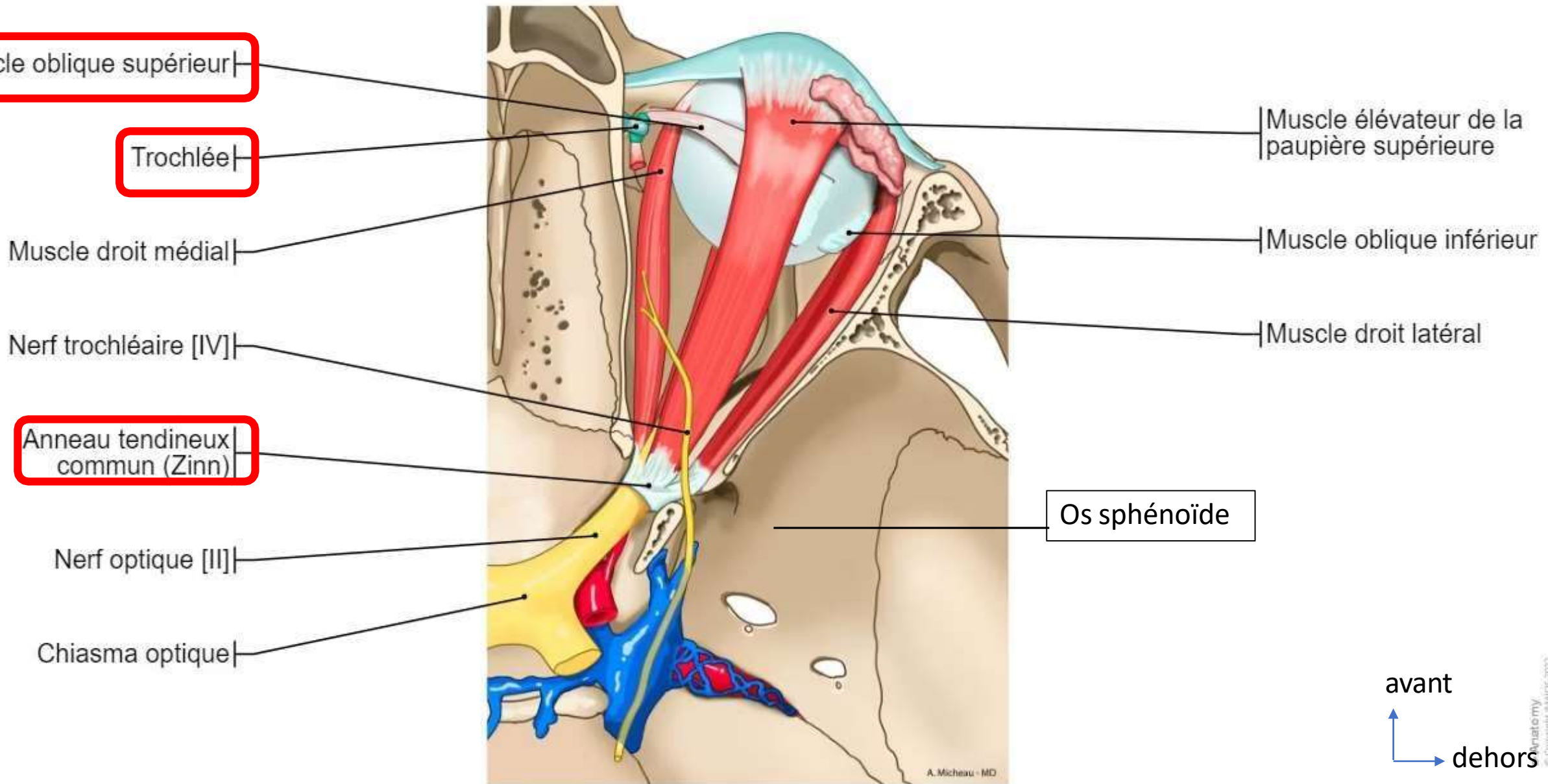
muscle droit externe

solérotique

petit oblique

muscle droit inférieur

Coupe horizontale de la cavité orbitaire



Le muscle oblique inférieur

- **Origine:** en dehors de l'orifice orbitaire du canal lacrymo-nasal .
- **Terminaison:** quadrant inféro-postéro-latéral du bulbe, sur la sclère.
- **Action:**
 - Abducteur, élévateur et extorteur de l'œil.
 - Permet le regard vers le haut et le dehors.

Fornix supérieur de la
conjonctive

Sclère

Conjonctive bulbaire

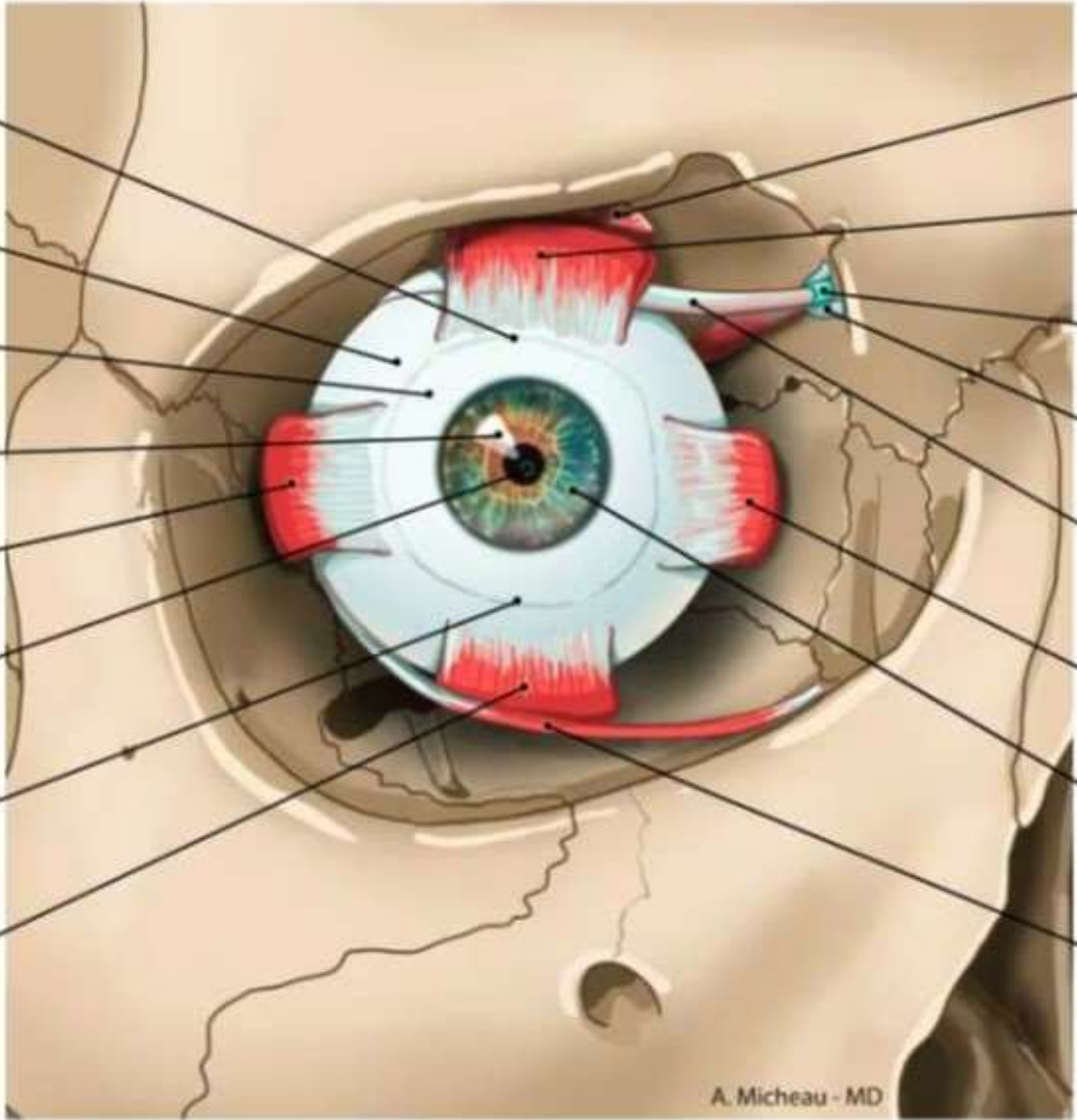
Cornée

Muscle droit latéral

Pupille

Fornix inférieur de la
conjonctive

Muscle droit inférieur



Muscle élévateur de la
paupière supérieure

Muscle droit supérieur

Gaine synoviale du
muscle oblique supérieur

Trochlée

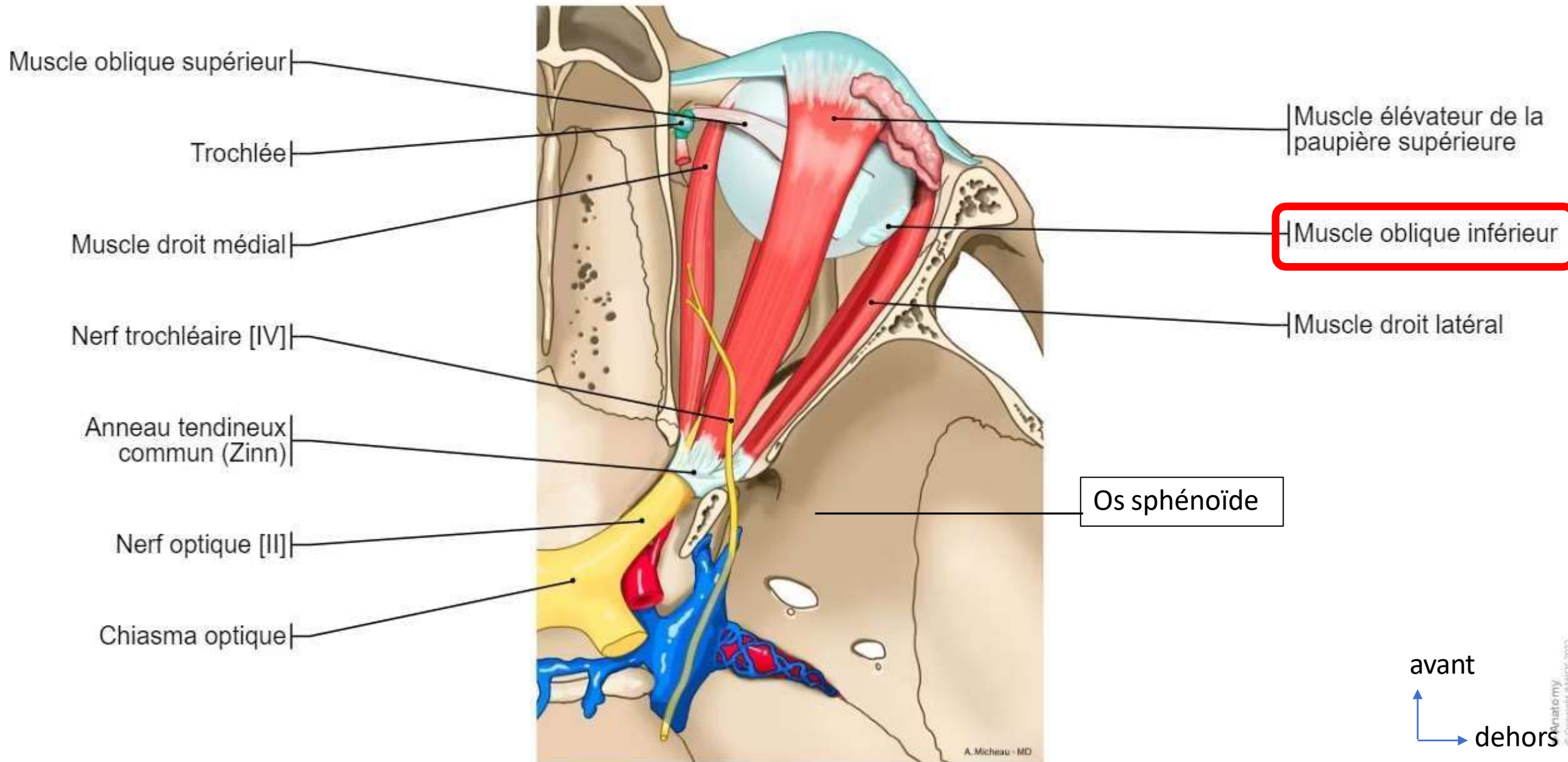
Muscle oblique supérieur

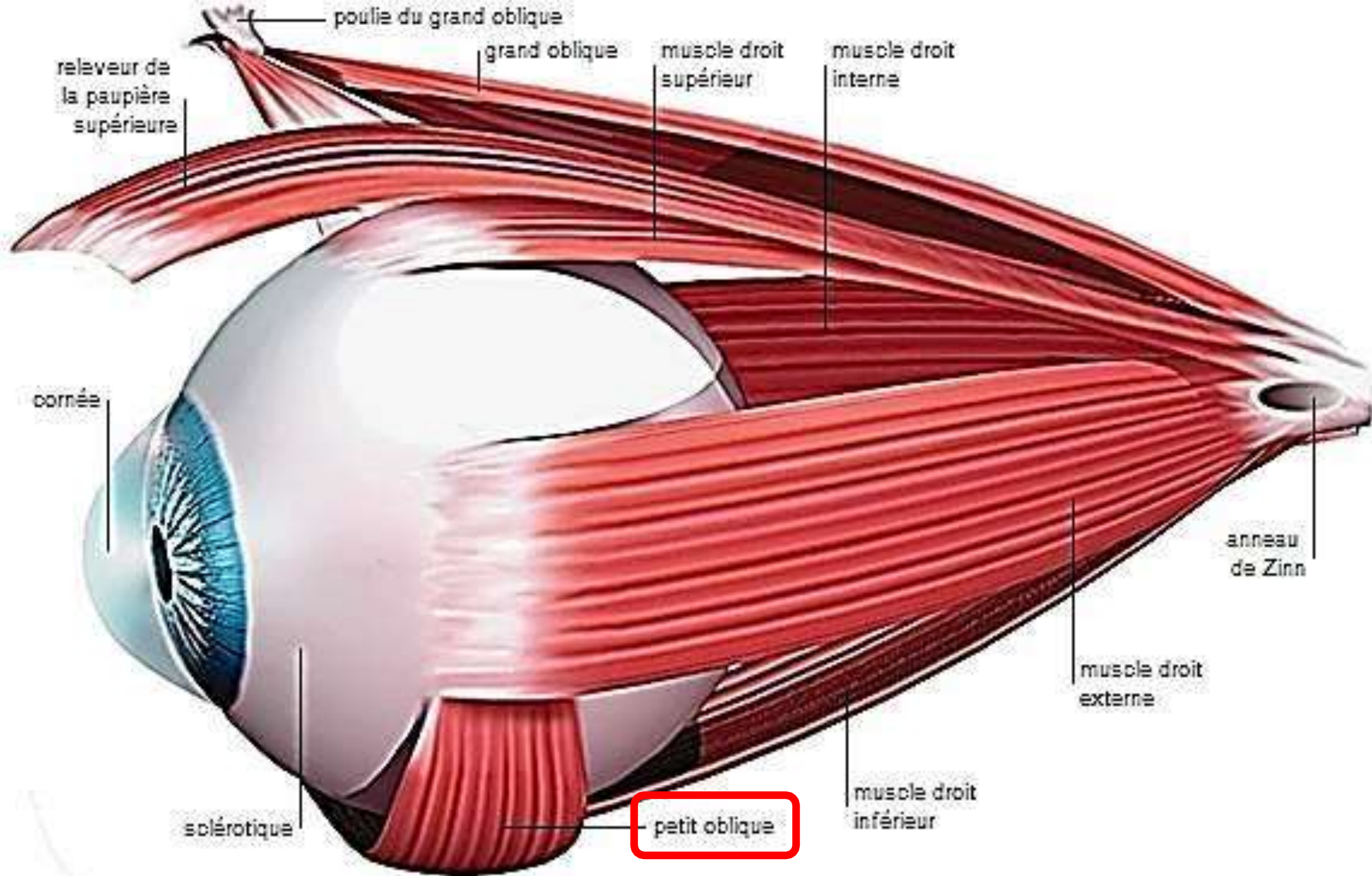
Muscle droit médial

Iris

Muscle oblique inférieur

Coupe horizontale de la cavité orbitaire





poulie du grand oblique

grand oblique

muscle droit supérieur

muscle droit interne

relèveur de la paupière supérieure

cornée

anneau de Zinn

muscle droit externe

muscle droit inférieur

petit oblique

sclérotique

Le releveur de la paupière supérieure

- **Origine:** anneau de zinn
- **Terminaison:** la peau de la paupière supérieur et le tasse supérieure.
Expansions au droit supérieur.
- **Action:** porte la paupière en haut et en arrière (action synergique avec le droit supérieur qui relève le bulbe oculaire).

Fornix supérieur de la
conjonctive

Sclère

Conjonctive bulbaire

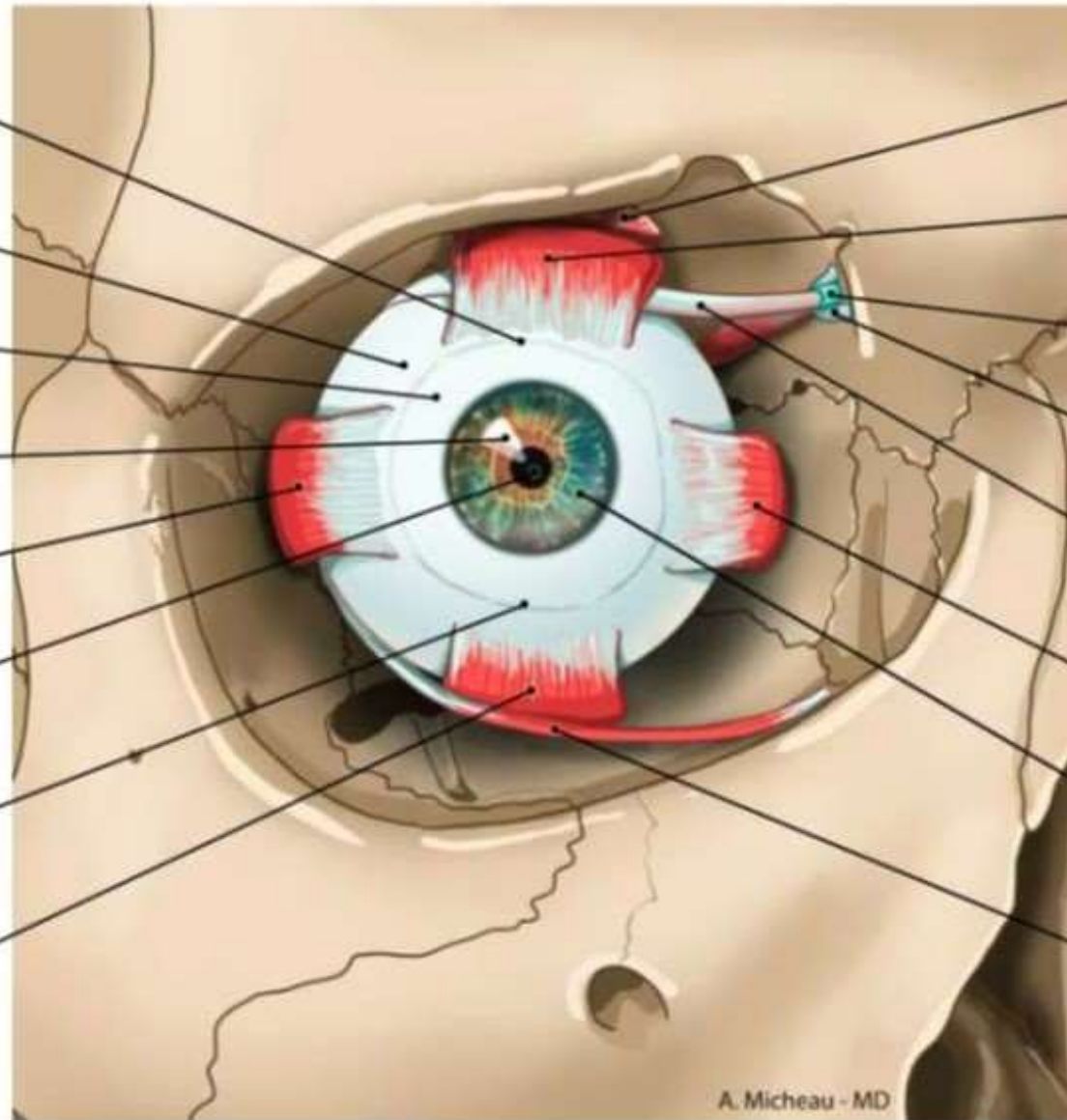
Cornée

Muscle droit latéral

Pupille

Fornix inférieur de la
conjonctive

Muscle droit inférieur



Muscle élévateur de la
paupière supérieure

Muscle droit supérieur

Gaine synoviale du
muscle oblique supérieur

Trochlée

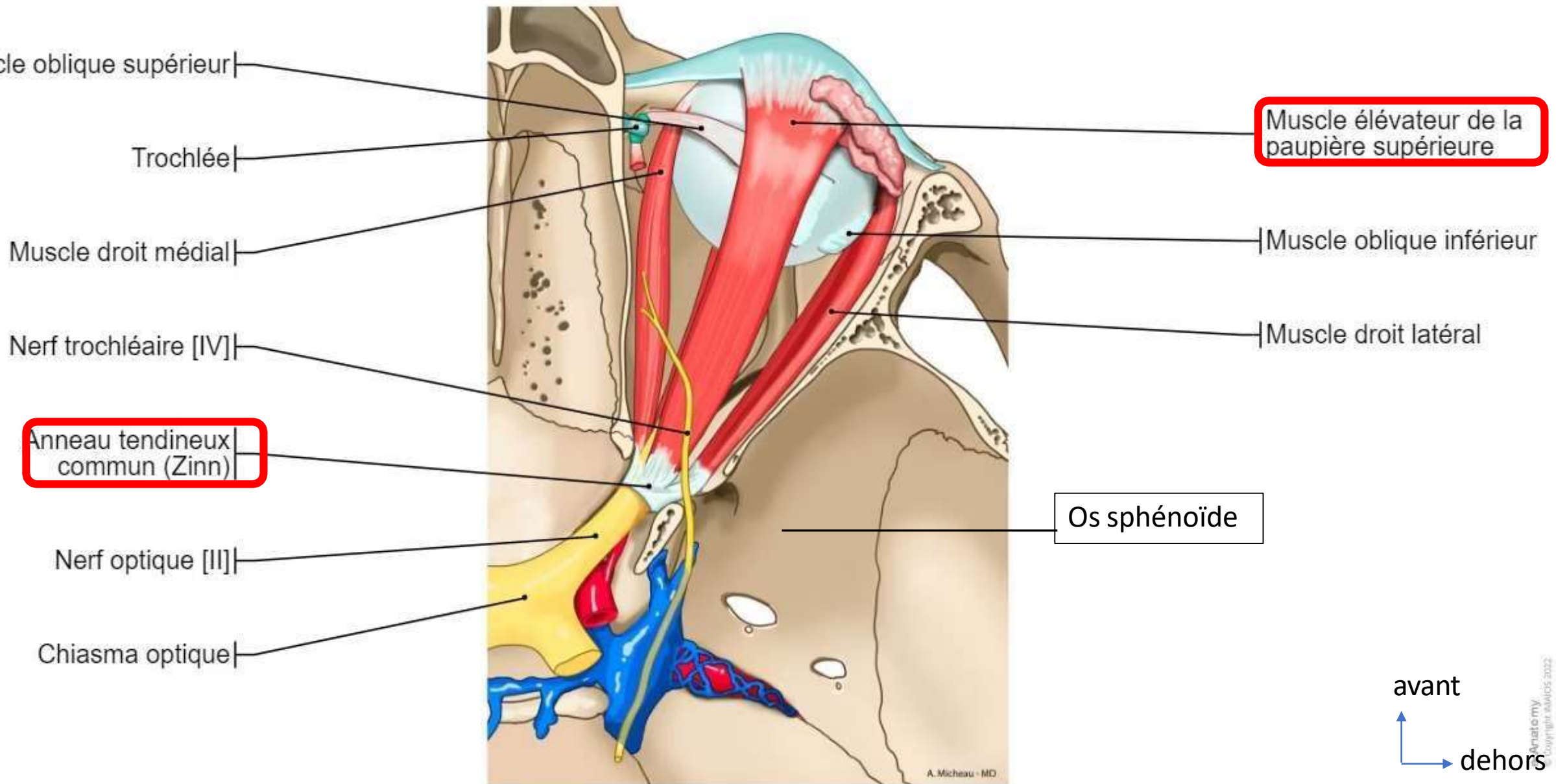
Muscle oblique supérieur

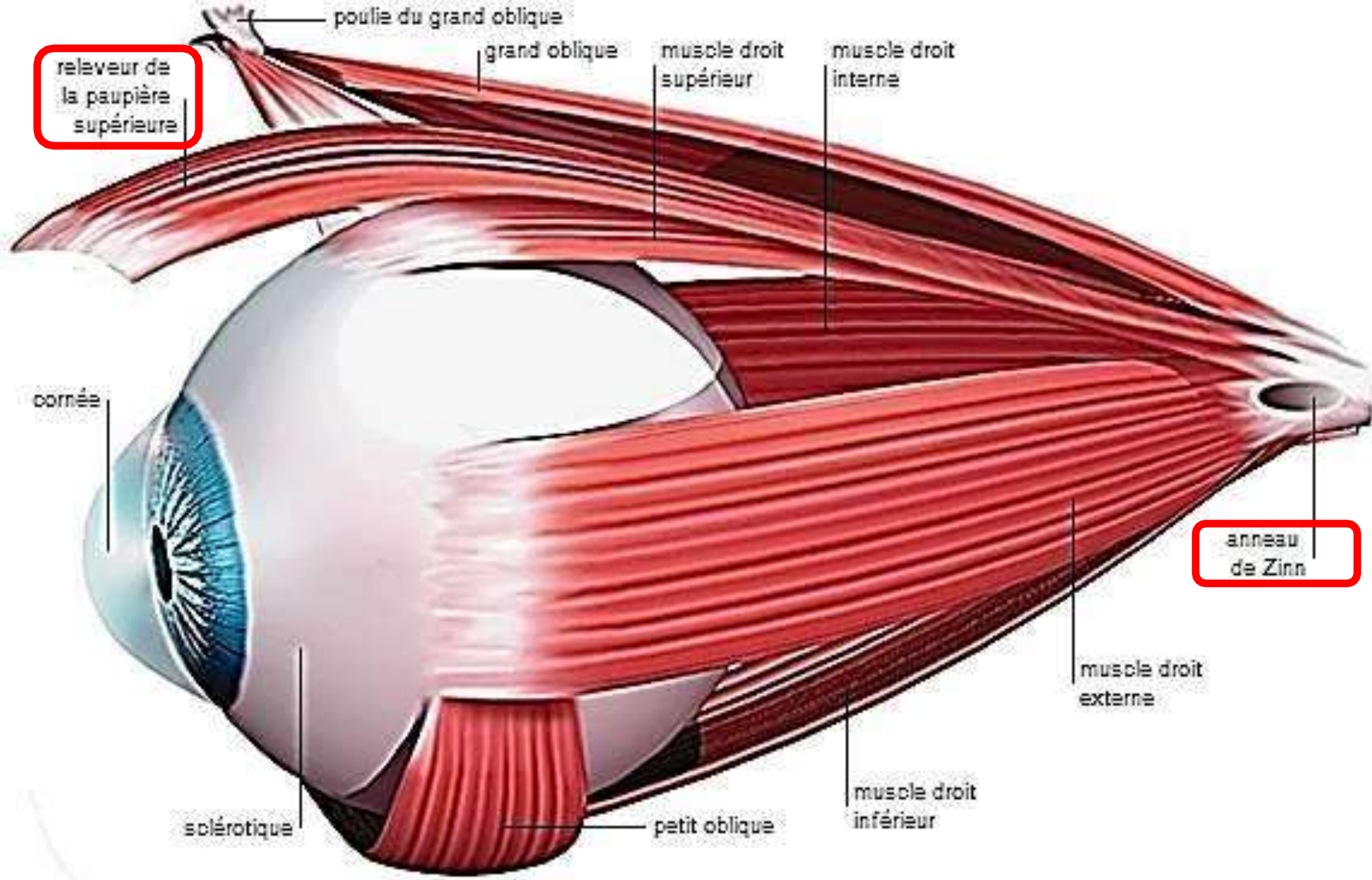
Muscle droit médial

Iris

Muscle oblique inférieur

Coupe horizontale de la cavité orbitaire





Conclusion

- En conclusion, l'appareil de la vision est une merveilleuse réalisation permettant aux êtres vivants de percevoir et d'interagir avec leur environnement de manière visuelle.
- De la structure complexe de l'œil à la coordination précise des muscles de l'orbite, en passant par les annexes telles que les paupières et l'appareil lacrymal, chaque composant joue un rôle essentiel dans le processus de la vision.
- Grâce à l'œil, la lumière est captée, focalisée et transformée en signaux électriques qui sont ensuite interprétés par le cerveau pour former une image visuelle.
- Cette capacité à voir nous permet d'explorer le monde qui nous entoure, d'apprécier la beauté des paysages, d'interagir avec les autres et de mener nos activités quotidiennes.
- L'étude approfondie de l'anatomie et du fonctionnement de l'appareil de la vision est essentielle pour comprendre les troubles oculaires, développer des traitements et des technologies innovantes, et améliorer la santé visuelle de millions de personnes dans le monde.
- L'appareil de la vision est une réalisation extraordinaire et sa complexité nous rappelle l'importance de prendre soin de nos yeux et de préserver cette précieuse capacité à voir.