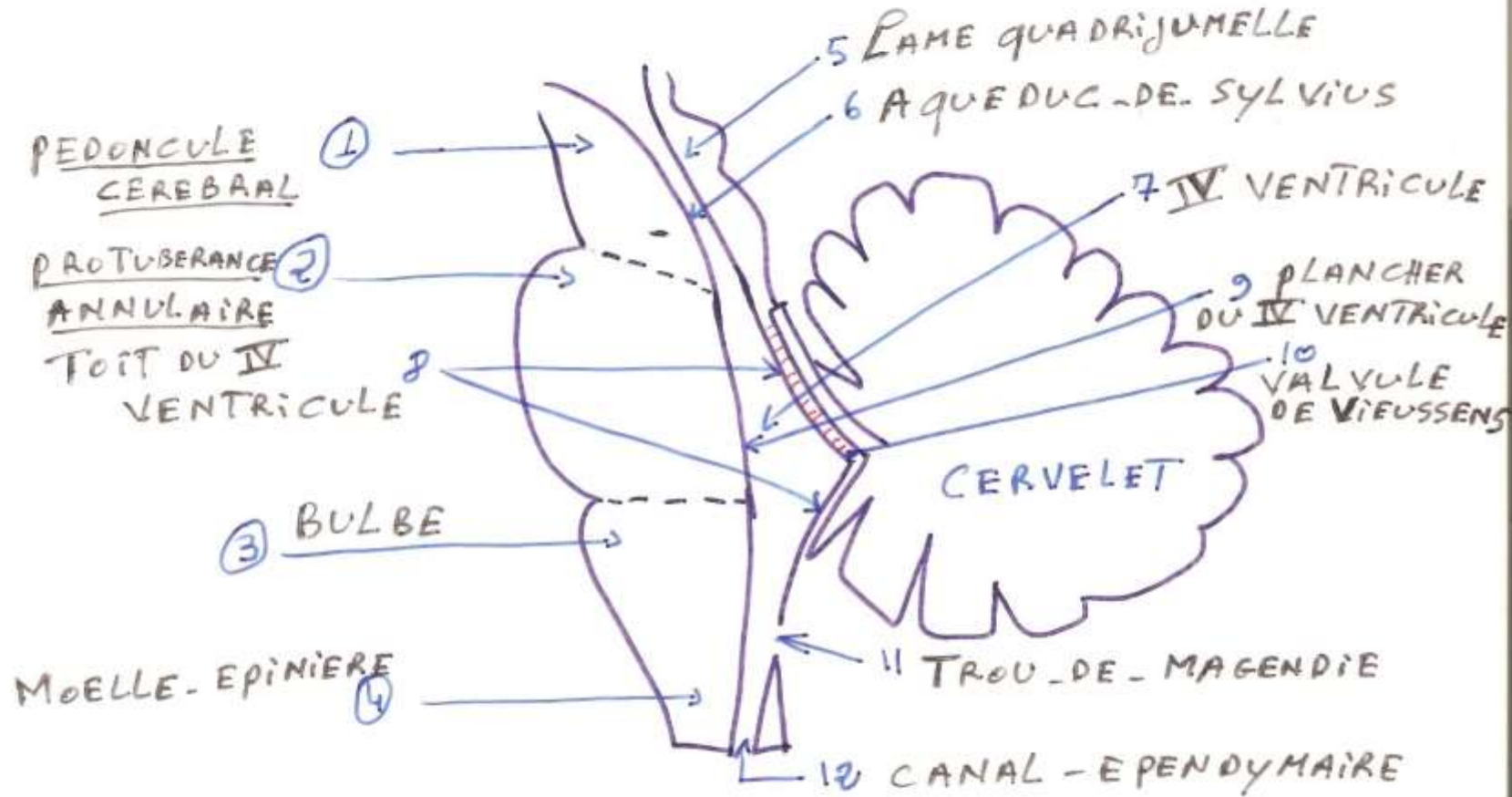
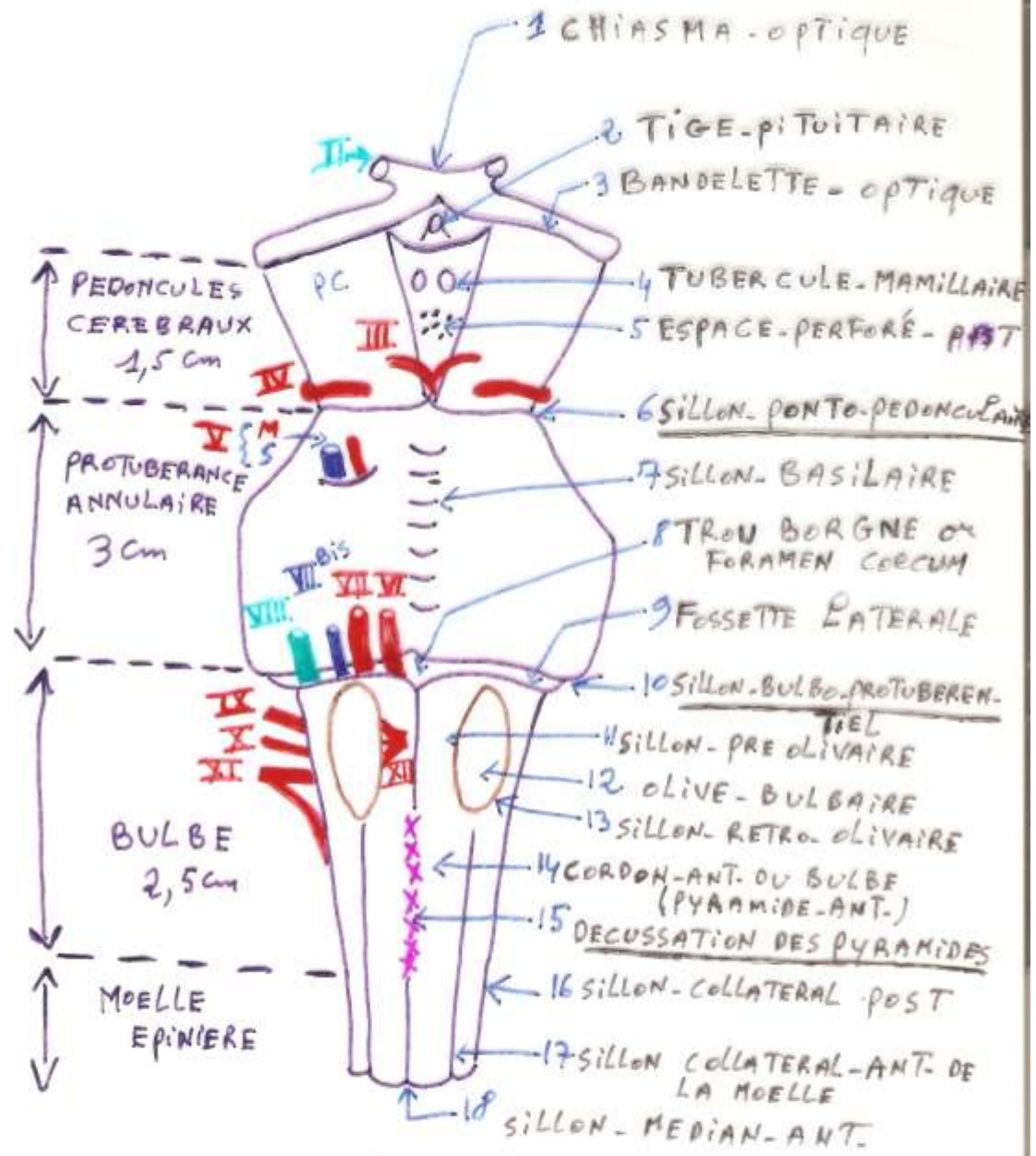


TRONC CEREBRAL

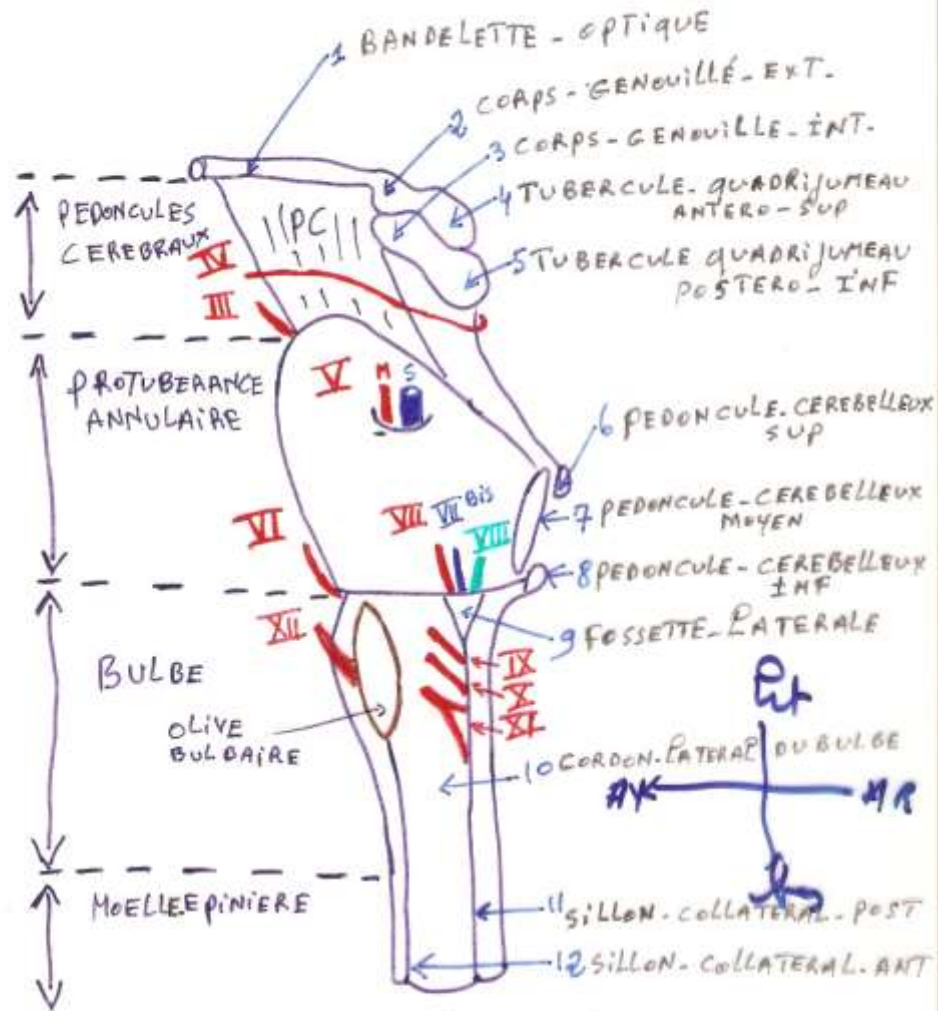
MORPHOLOGIE



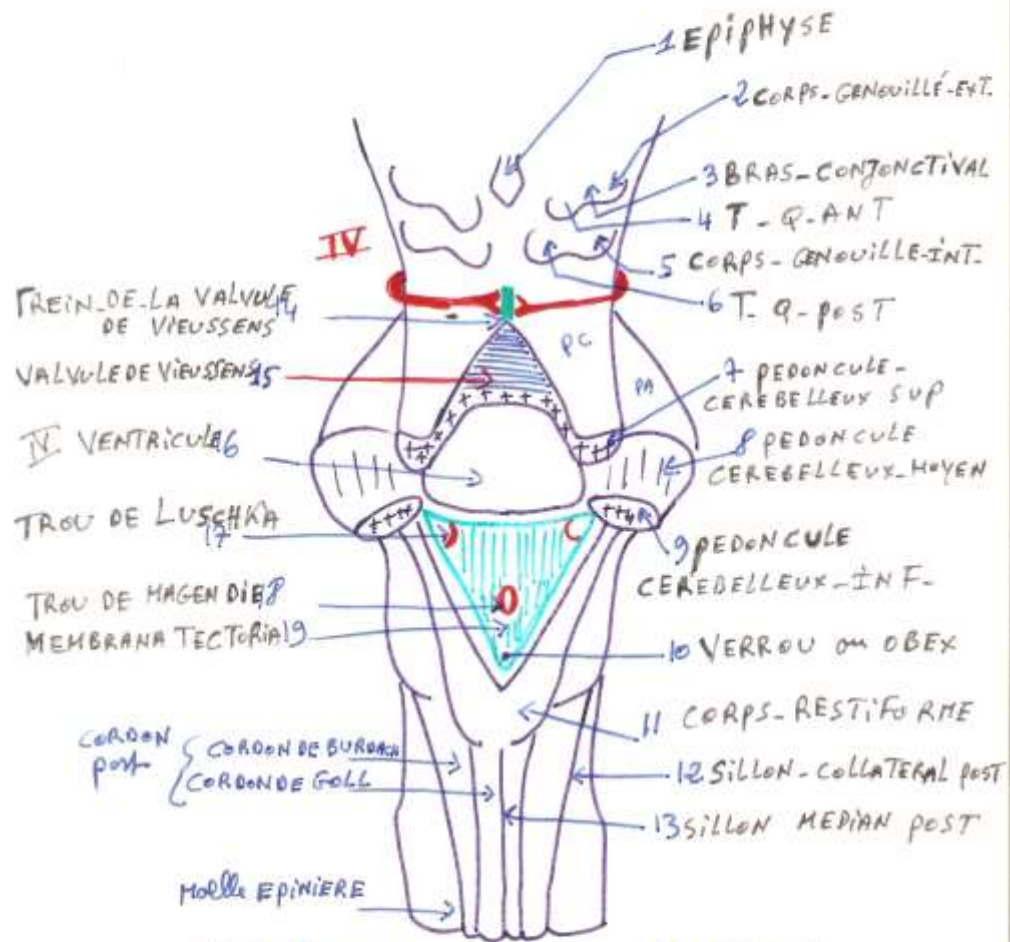
COUPE SAGITTALE



VUE ANT



VUE LATÉRALE GAUCHE
DU TC

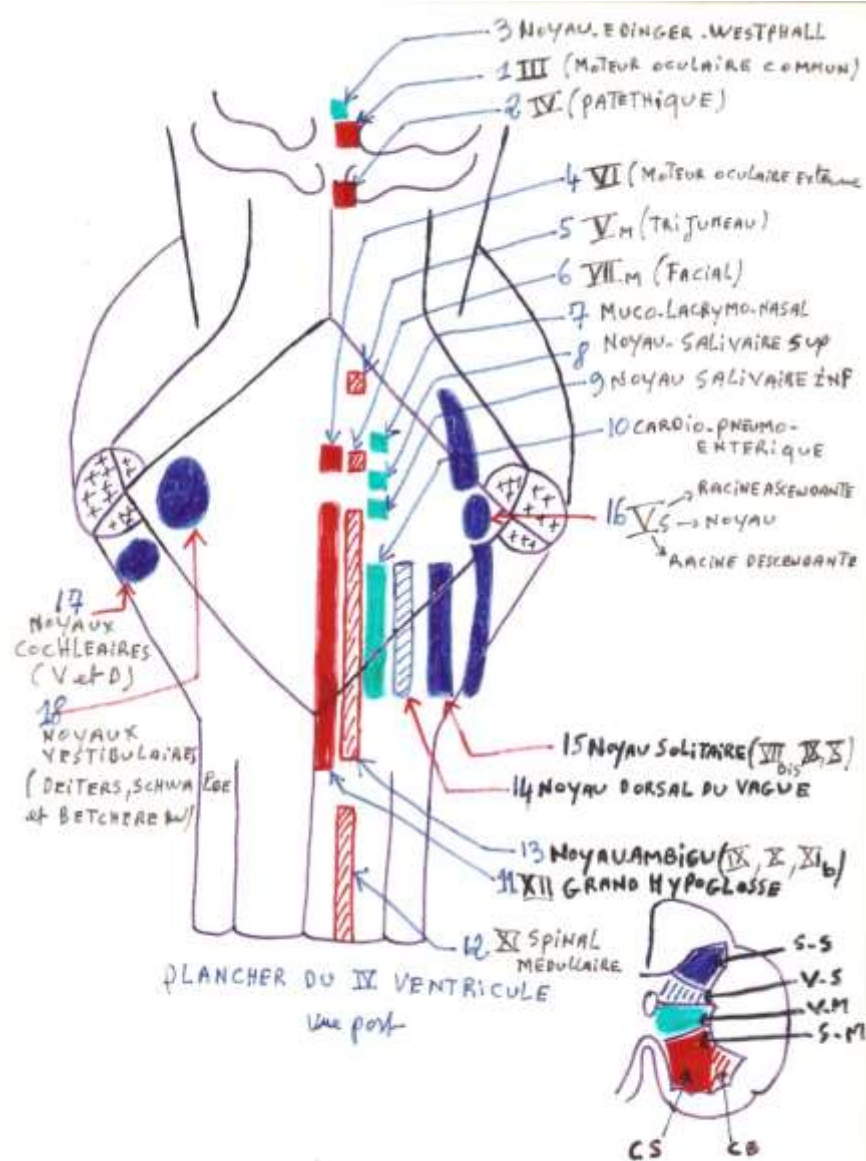


VUE post APRES ABLATION DU CERVELLET et SECTION DES PEDONCULES CEREBELLEUX

SYSTEMATISATION DU TRONC CEREBRAL

- Noyaux des nerfs crâniens.
- Noyaux propres du tronc cérébral.
- Substance réticulée.

Noyaux des nerfs crâniens.



Noyaux propres du tronc cérébral.

