

ELECTROENCEPHALOGRAPHIE

- **I. Principe de l'électroencéphalographie (EEG) :** L'EEG est une technique simple ,peu couteuse permettant d'apprécier l'activité électrique corticale normale ou pathologique au moyen des électrodes de surface posées sur le scalp.
- L'enregistrement EEG conventionnel correspond à une visualisation graphique des variations spatiales et temporelles des champs électriques recueillis a la surface du scalp .

L'EEG: est surtout le reflet des potentiels synaptiques des cellules pyramidales corticales ;il correspond essentiellement à l'activité post synaptique excitateurs et inhibiteurs des neurones **corticaux** l'EEG est une technique qui permet l'enregistrement de l'activité électrique corticale au moyen des électrodes de surface posées sur le scalp. C'est un moyen d'exploration des activités cérébrales normales et anormales ou pathologiques.

Depuis plusieurs années, l'EEG numérisé ou digitalisé a progressivement remplacé dans les laboratoires, l'EEG traditionnelle avec encre à papier.


Elle constitue une exploration de choix pour le diagnostic de l'épilepsie, en plus d'autres pathologies cérébrales, qui peuvent être d'origine : vasculaires (Accidents vasculaires cérébraux), infectieuses (méningites, les encéphalites), traumatiques.

II. Matériels et méthodes d'enregistrement d'un EEG :



1. Matériels :

a. **Les électrodes d'enregistrement** : le signal EEG est enregistré à l'aide de deux types d'électrodes : tampon et à pince, en nombre suffisant (19 à 21 pour chacune) pour explorer l'ensemble des régions corticales:

Electrodes tampons : imbibées d'une solution saline, pour faciliter le contact et l'enregistrement.



Electrodes à pince : placés sur les électrodes tampons, comporte un câble électrode assurant la liaison avec la boîte têtère ou le préamplificateur de l'appareil EEG (comporte les pores d'entrées des électrodes à pince).



b. Le casque EEG : les électrodes tampons sont fixées sur le scalp à l'aide d'un casque EEG, à lanière souple et extensible en caoutchouc, sous laquelle on glisse les électrodes, la fixation se fait par pression.

Pour cette raison on place le casque EEG en premier temps après on place les électrodes tampons selon le système international 10-20, puis on fixe les électrodes pinces sur les électrodes tampons, ces derniers vont être fixés sur la boîte têtère et à l'appareil EEG.



c. Appareil EEG numérique : après l'enregistrement du signal EEG par les électrodes et la boîte têtère, le signal EEG est numérisé (acquis et traité) par un ordinateur, et puis stocké dans une mémoire informatique de grande capacité (disque dur). Après, le signal EEG est visualisé à l'aide d'un moniteur ou un écran, sous forme d'un tracé EEG ou électroencéphalogramme composé de plusieurs lignes d'activité électroencéphalographique évoluant en fonction du temps.

L'archivage du tracé EEG se fait sur un support numérique « CD » par gravure, ou par impression sur un papier à l'aide d'une imprimante numérique.



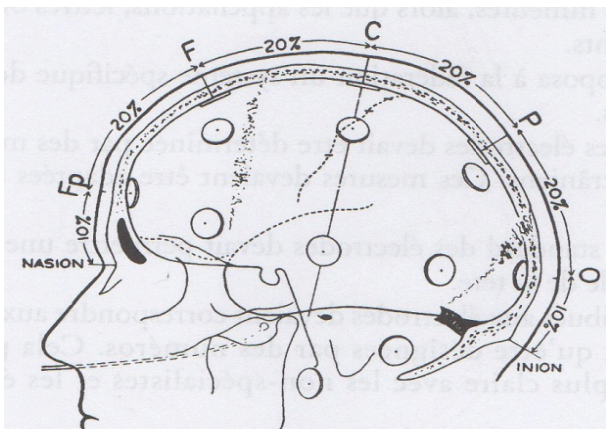
2. Méthodes d'enregistrement de l'EEG:

a. Positionnement des électrodes selon le système international 10-20 : pour un adulte et grand enfant : 19 à 21 électrodes sont placées sur l'ensemble de la convexité crânienne.

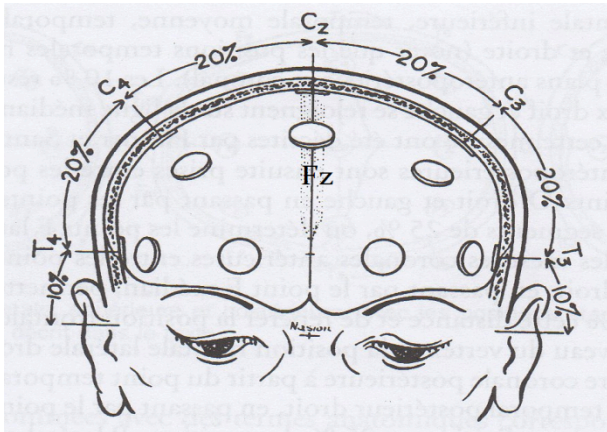
Les noms attribués aux électrodes correspondent aux zones cérébrales en regard, et ils sont désignés par des numéros, paire pour le coté droit, et impaire pour le coté gauche.

On commence par mesurer la distance entre le nasion et l'inion (racine du nez -protubérance occipitale externe) en passant par le vertex. Cinq points médians sont marqués sur cette ligne et désignés par l'appellation : Fronto-polaire (Fp), Frontal (F), Central (C) ou Rolandique (R), Pariétal (P) et le dernier occipital (O) sont à une distance respective du nasion et de l'inion égale à 10% de la longueur totale, et les points suivants à une distance les uns des autres égale à 20%.

Les électrodes frontales médianes (Fz), Rolandique médiane (Cz) et pariétales médiane (Pz) sont placées sur les points de repère en regard.

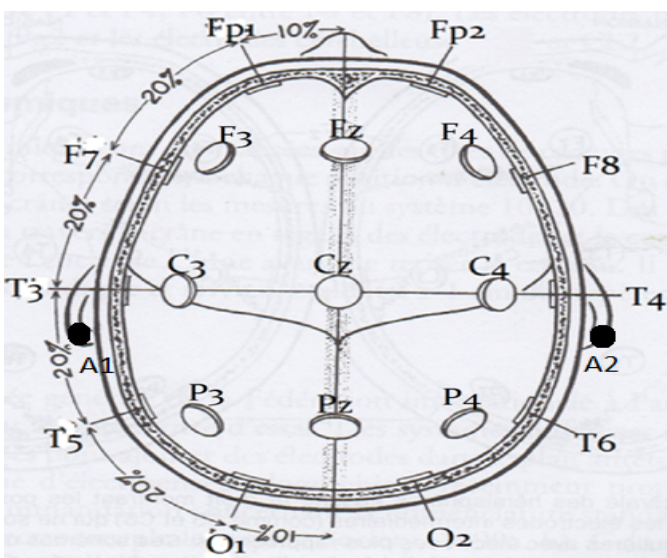


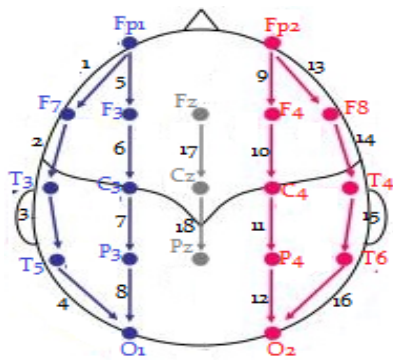
Puis on mesure la distance entre les points pré-auriculaires droits et gauches. Sur la ligne transversale passant par ces deux points et le point Rolandique médian (Cz) sont placées en premier lieu : à 10% de la distance totale, les électrodes Temporales antérieures (T3, T4) ; 20% au-dessus, les électrodes Rolandiques latérales (C3, C4).



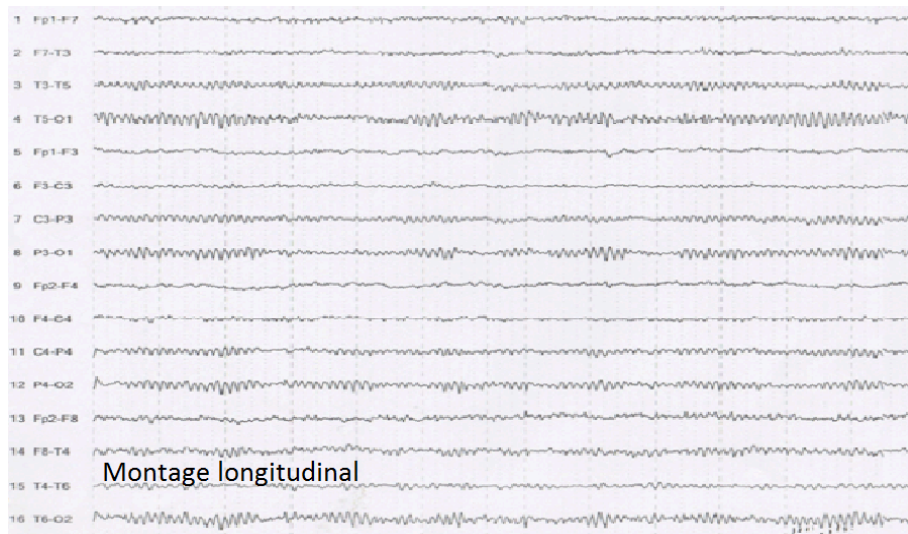
Une ligne circulaire, décrivant les bords de la calotte crânienne, passe par les points : Fronto-polaire médian (Fpz) et Occipital médians (Oz) et les électrodes Temporales antérieures (T3, T4). On y place ; les électrodes Fronto-polaires latérales (Fp1, Fp2) et Occipitales latérales (O1, O2) à 10 % de la longueur Fpz-Oz. les électrodes Frontales basses (F7, F8) et temporales postérieures (T5, T6) respectivement à mi-distance des électrodes Fronto-polaires – Temporales antérieures et Temporales antérieures-Occipitale latérales (soit à des distances égales à 20 % de la longueur totale).

Les électrodes Frontales latérales (F3, F4) et Pariétales latérales (P3, P4) sont placées à égales distance, les premières de la Frontale médiane (Fz) et des Frontales basses (F7, F8), les secondes de la Pariétale médiane (Pz) et des Temporales postérieures (T5, T6). Et enfin, en place les électrodes A1 et A2, au niveau du lobe de l'oreille qui est une zone inactive.

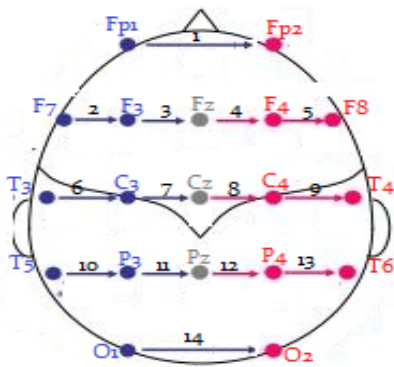




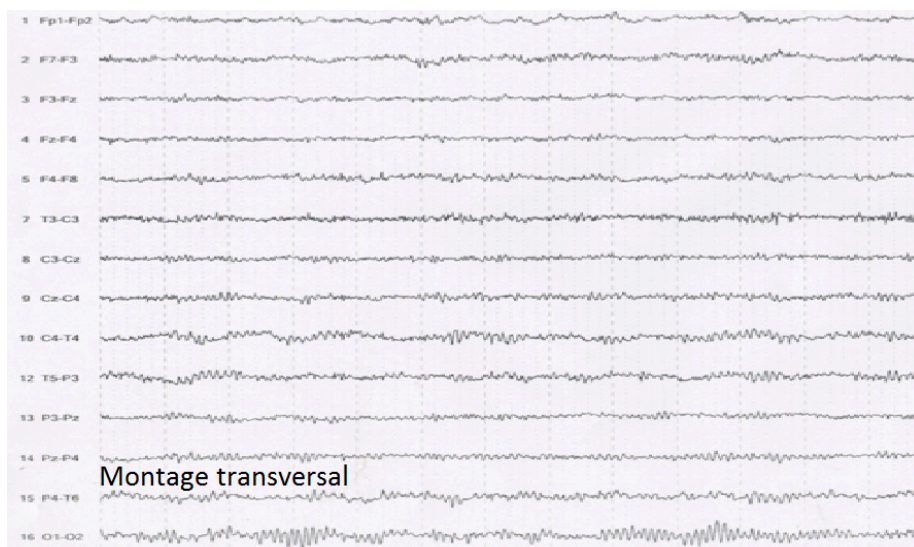
Montage longitudinal



Montage longitudinal



Montage transverse



Montage transversal

III. Technique d'enregistrement d'un EEG :

a. Les conditions techniques pour réaliser un EEG : avant de commencer l'examen EEG, il faut :

Interroger le malade sur le motif clinique indiquant l'examen EEG.

Chercher d'éventuel contre indication de certain test d'activation EEG, comme l'hyperpnée chez les asthmatiques ou les cardiopathes.

Le patient doit être en position couché (décubitus dorsal) ou en demi-assise yeux fermés.

La durée d'un examen EEG standard de veille est environ 20mn.

b. Le protocole d'un EEG standard de veille : doit comporter :

On commence par l'enregistrement d'un tracé spontané ou sujet au repos yeux fermés, pendant une durée de 3 à 5mn, avec des réactions d'arrêt visuelle. Puis des épreuves d'activation type hyperpnée, 1 à 2, pendant une durée de 3 à 5mn (pour chacune), et en terminant par l'épreuve de stimulation lumineuse intermittente (SLI).

c. Les épreuves d'activation :

- **La réaction d'arrêt visuelle** : après un temps d'enregistrement du tracé spontané yeux fermés, on demande au patient d'ouvrir ses yeux pendant une séquence de quelques secondes et de les fermer après, cette réaction provoque l'interruption momentanée du rythme alpha occipital, remplacé par une activité rapide, de faible amplitude. Après la fermeture des yeux le rythme alpha se rétablit.

- **L'hyperpnée** : après un temps d'enregistrement spontané suffisant de plusieurs minutes, on demande au patient de faire une respiration ample et lente pendant 3 à 5mn. Elle provoque une hyperoxygénation, ce qui entraîne une baisse du taux de CO₂ sanguin (hypocapnie). L'hypocapnie entraîne une vasoconstriction des vaisseaux cérébraux, ce qui entraîne une diminution du débit sanguin cérébral et une anoxie, à l'origine d'une perturbation du métabolisme des cellules cérébrales. Ces modifications biochimiques peuvent faire apparaître des activités électriques pathologiques.

- **La stimulation lumineuse intermittente**: elle utilise des éclairs lumineux brefs, intenses et répétés, à l'aide d'un stroboscope placé face aux yeux du malade, dont la fréquence est progressivement croissante et décroissantes de 3 à 25Hz.

Elle peut provoquer l'apparition des activités électriques pathologiques appelées réponses photoparoxystiques à type de pointes-ondes ou polypointes-ondes. Elle est essentielle dans l'exploration des épilepsies photosensibles.

IV. Les résultats EEG :

1. Les activités EEG physiologiques ou normales : l'enregistrement de l'activité électrique corticale constitue un biorythme qui varie au cours du nyctémère (cycle veille et sommeil) et se modifie en fonction de l'âge. Les ondes cérébrales physiologiques sont caractérisées par leurs fréquences, leurs amplitudes, leurs topographies et leurs réactivités.

- **Rythme alpha** : fréquence comprise entre 8 à 13Hz, amplitude de 20 à 100microvolte. Il se distribue dans les régions postérieures du scalp, de façon bilatérale à prédominance occipitale, amplitude maximale yeux fermées, il est bloqué par l'ouverture des yeux.

- **Rythme bêta** : fréquence supérieure à 13Hz, amplitude faible inférieure à 20microvolte, occupe les régions rolandiques et frontales. Il peut être bloqué lors de l'exécution volontaire d'un mouvement.

Les rythmes alpha et bêta, sont des activités retrouvés pendant l'état de veille

- **Rythme thêta** : fréquence comprise entre 4 à 7 Hz, d'amplitude : 50 microvolts. Chez l'adulte, en état de veille normalement présent mais peu abondant, de topographie temporale, souvent masqué par le rythme alpha, s'accroît pendant le sommeil léger.

- **Rythme delta** : fréquence inférieure ou égale à 3,5Hz, amplitude grande mais variable;

Il n'est jamais présent chez l'adulte éveillé au repos. Mais, on le rencontre pendant le sommeil profond.

Les rythmes delta et thêta physiologiques, sont retrouvés surtout pendant l'état de sommeil.

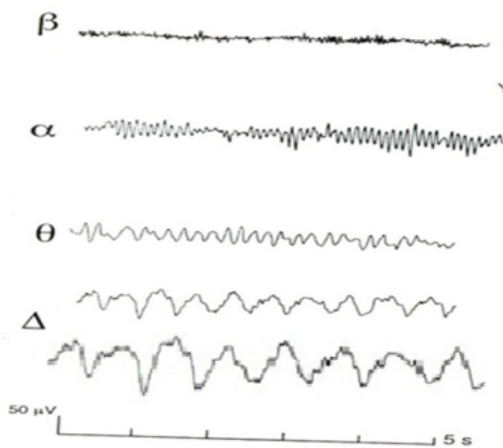
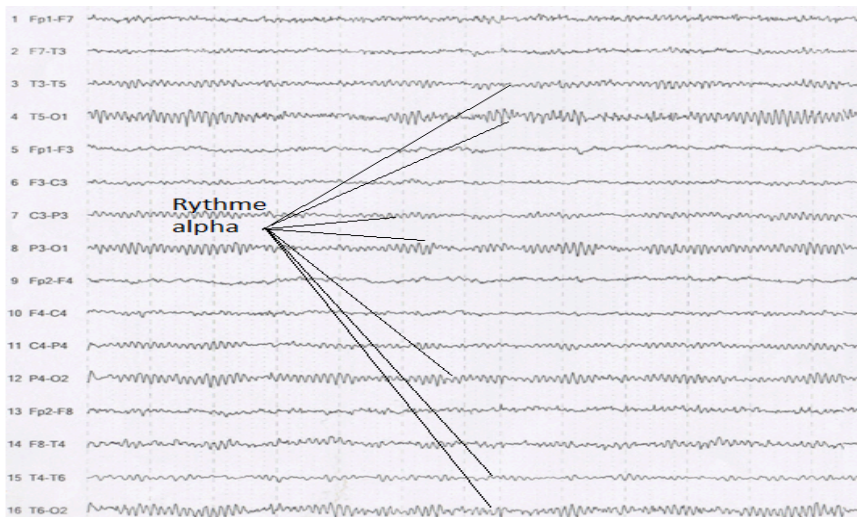
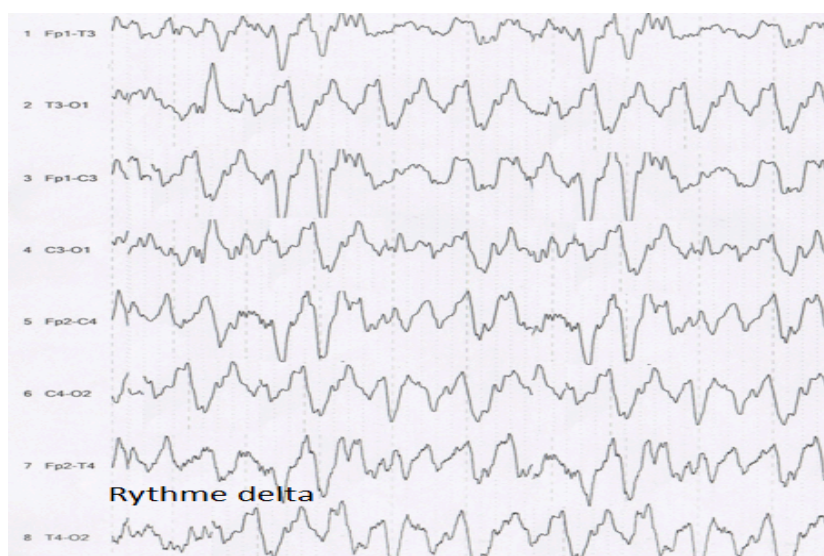
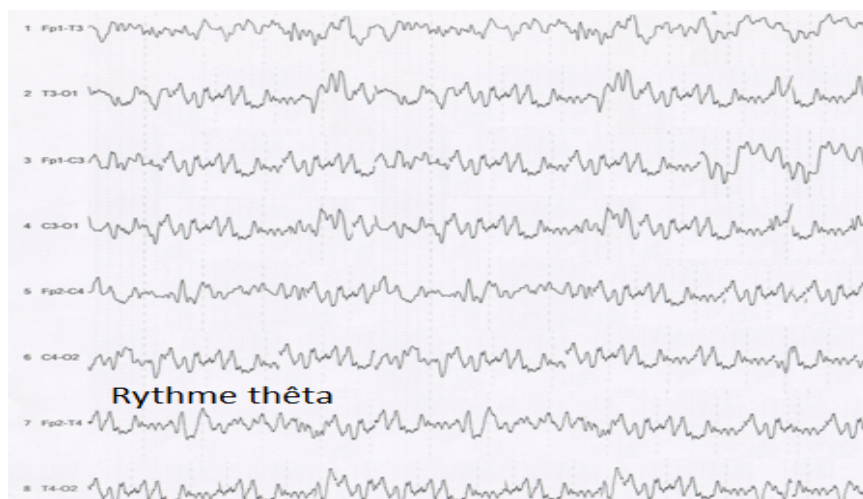
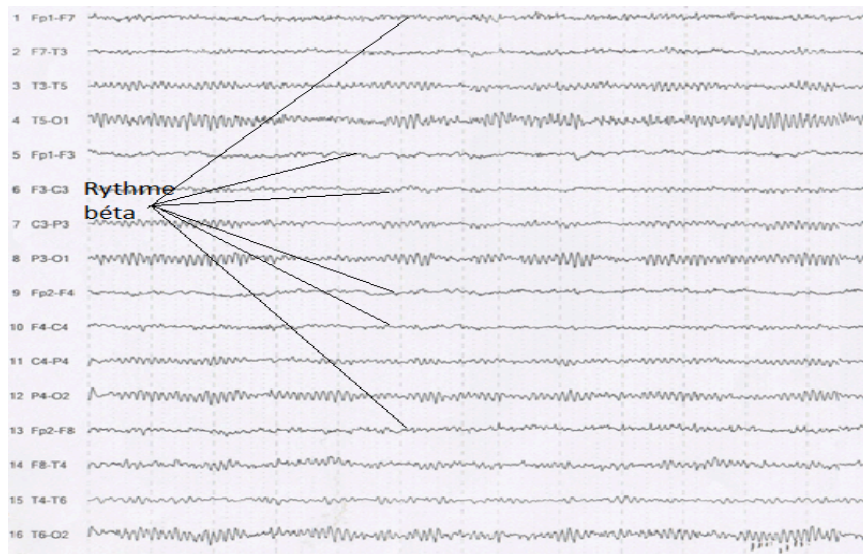


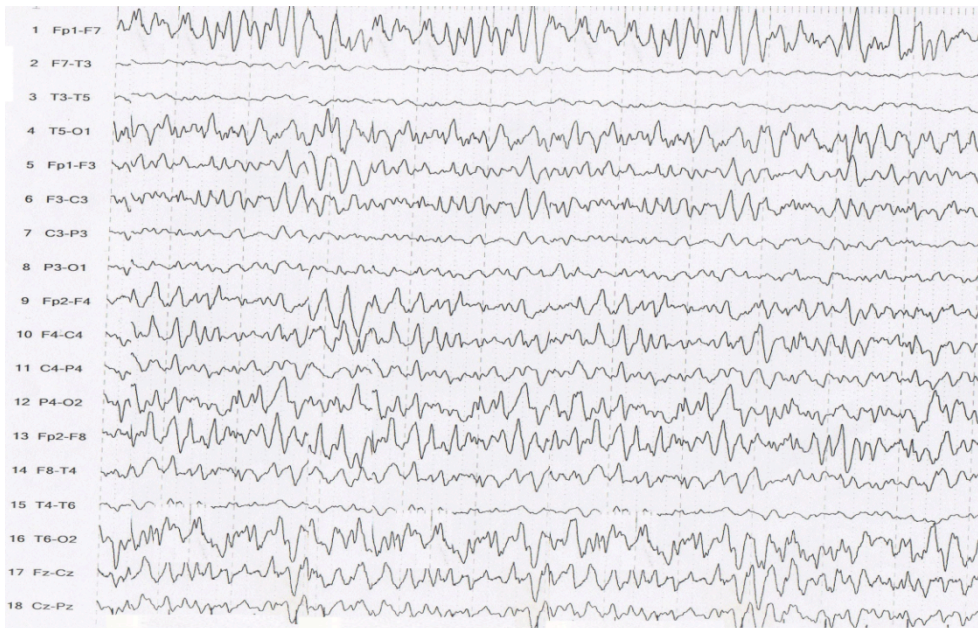
FIG. 4. - Spectre de fréquence des activités EEG.
β : activité bêta peu ample autour de 18 Hz.
α : rythme alpha à 10 Hz, bloqué par l'ouverture des yeux (YO).
θ : activité thêta à 5-6 Hz.
Δ : activité delta à 2 Hz.





2. Les activités EEG pathologiques : il existe deux types d'activités EEG pathologiques : les ondes de ralentissement de l'activité corticale, les anomalies paroxystiques.

a. Les ondes de ralentissement de l'activité cérébrale : c'est la présence des activités lentes de la bande delta ou thêta, pathologiques, survenant en dehors de l'état physiologique du sommeil, ne respectant pas l'âge EEG du patient. Elles peuvent être localisées (en regard de la région corticale lésée) ou généralisées. Elles peuvent être d'origine : vasculaire, traumatique, infectieuse, tumorale.



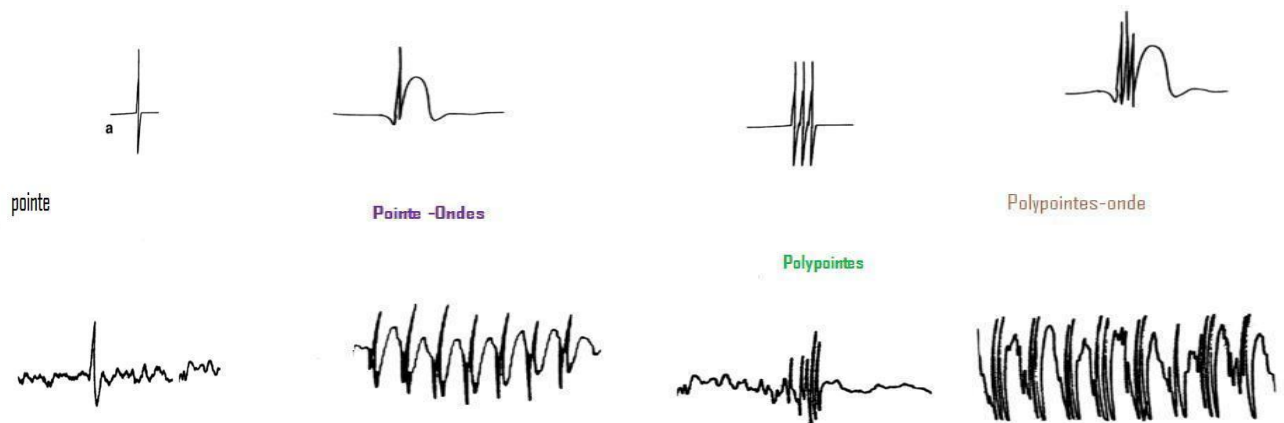
b. Les anomalies paroxystiques : ce sont des activités pathologiques, qui se caractérisent par un début et une fin brusque, qui se détachent nettement du rythme de fond. On distingue, essentiellement sur une base morphologique, plusieurs types d'anomalies élémentaires :

La pointe : c'est une onde de très brève durée (10-70 ms) et de grande amplitude.

La pointe-onde : est une pointe immédiatement suivie d'une onde lente.

Les polypointes : elle représente des pointes groupées en un très court laps de temps.

Les polypointes-ondes : est la succession de polypointes et de plusieurs ondes lentes.



La présence de ces anomalies paroxystiques permet le diagnostic de l'épilepsie, elles peuvent être localisées (de siège frontal, temporal, occipital...) ou généralisées.

L'épilepsie : est définie par la répétition chez le même sujet de crises épileptiques spontanées.

Les crises d'épilepsie sont des manifestations cliniques paroxystiques motrices, sensorielles, accompagnées ou non d'une perte de connaissance, liées à une décharges anormale, excessive et hypersynchrone d'une population de neurones corticaux. Elles peuvent être focalisées (frontale, temporale, occipitale....), ou généralisées.

La sémiologie clinique des crises épileptiques dépend de l'origine topographique et de la propagation des décharges neuronales.

Donc, L'EEG permet de recueillir des arguments pour le diagnostic positif, et pour déterminer le type de l'épilepsie, exemple : Epilepsie généralisée : Grand mal, absence. Epilepsie partielle : temporale, occipitale, frontale.