LE CORTEX CEREBRAL MOTEUR

I/ INTRODUCTION :

Pour réaliser un mouvement volontaire conscient (comme marcher, prendre un objet, écrire, jouer un instrument de musique, …) ; nos neurones moteurs (motoneurones α) de la moelle épinière et du tronc cérébral sont contrôler par des structures supra-spinaux.

Parmi ces structures on trouve le cortex cérébral moteur occupant le cortex frontal postérieur, origine des voies de la motricité volontaire qui sont :

- Les faisceaux cortico-spinaux (ou pyramidaux)
- Les faisceaux cortico-bulbaires (ou cortico-nucléaires).

L'initiation d'un mouvement volontaire, sa programmation, sa planification et son exécution se font au niveau de ce cortex moteur.

En 1870, Fritsch et Hitzig montraient, chez le chien, que la stimulation électrique pratiquée sur le cortex cérébral d'un coté provoquait la contraction des muscles de l'hémicorps controlatéral au côté stimulé.

Ces expériences reprises quelques années plus tard avec plus de précision, montraient la répartition et le rôle des neurones moteurs corticaux.

II/ ANATOMIE ET ASPECT MICROSCOPIQUE :

Le cortex moteur se situe dans la partie postérieure du lobe frontal, au niveau de la région caudale de la circonvolution frontale ascendante en avant du sillon central (ou scissure de Rolando), il comprend plusieurs **aires corticales interconnectées** :

- Le cortex moteur primaire (M1) qui correspond à l'aire 4 de la classification de Korbinian Brodmann ; situé sur la paroi antérieure du sillon central.
- Le cortex moteur secondaire (M2), ou cortex prémoteur, qui est subdivisé en deux régions :

- Le cortex prémoteur latéral ou aire prémotrice (APM), qui correspond à l'aire 6 de Brodmann, situé en avant de M1.
- L'aire motrice supplémentaire (AMS) : situé en avant de M1, dans la partie médiane de l'aire 6, sur la face interne des deux hémisphères cérébraux.

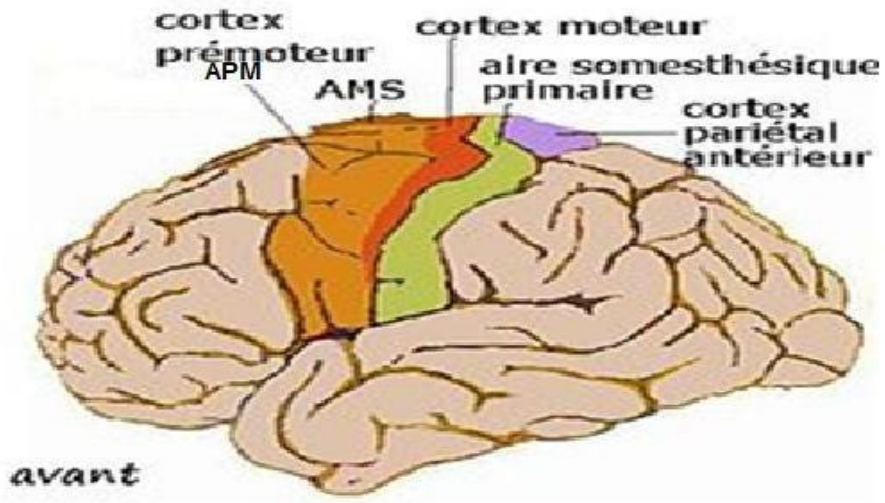

- <u>Aspect microscopique</u> :

Le cortex cérébral est formé de 6 couches, de la plus externe à la plus interne :

I- La moléculaire : contient des fibres (axones et dendrites)
II- La granulaire externe : contient des neurones granulaires (récepteurs)
III- La pyramidale externe : contient des cellules pyramidales (effectrices)
IV- La granulaire interne : contient des voies de la sensibilité
V- La pyramidale interne : contient des cellules pyramidales (voies de la motricité)
VI- La fusiforme polymorphe : contient des fibres de connexion.

Cette organisation cellulaire (cytoarchitectonie) diffère selon les régions corticales, ce qui donne des spécificités fonctionnelles pour chaque région corticale. C'est la base de la classification de Brodmann des aires corticales.

La spécificité du cortex moteur est que les couches V et III sont très développées alors que les couches II et IV sont quasi-inexistantes (cortex agranulaire).

Le cortex moteur primaire (l'aire 4) contient dans sa couche V de grands et petits motoneurones pyramidaux ; et des **cellules pyramidales géantes de Betz** (ce sont ses cellules caractéristiques) ; dont le soma est volumineux ; sont les plus gros neurones du système nerveux central humain.

L'aire prémotrice et l'aire motrice supplémentaires sont aussi agranulaires avec une couche V développée (grandes et petites cellules pyramidales), mais ne contiennent pas de cellules de Betz.

Les influx afférents projettent sur les couches II et IV.

Les neurones efférents moteurs, l'origine des faisceaux cortico-spinaux (pyramidaux) ou bulbaires, sont tous situés dans la couche V du cortex moteur.

De la couche VI partent des fibres essentiellement destinées aux autres régions corticales.

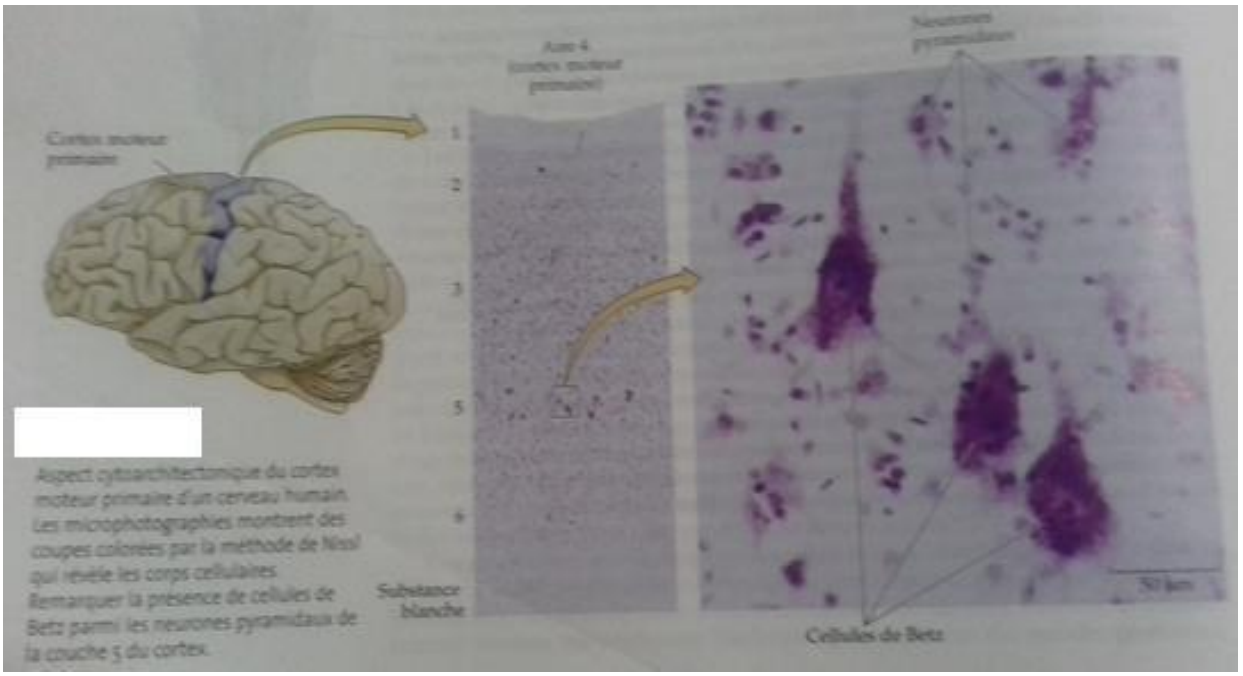

III/ <u>LES AIRES MOTRICES ET LEURS ROLES</u> :

III-A/ Cortex Moteur Primaire (M1 – Aire 4)

Caractéristiques :

- **Structure unique** : Contient des cellules pyramidales géantes (cellules de Betz) et absence de couche IV.
- **Faible seuil de stimulation** : Une stimulation électrique minime déclenche des mouvements.
- **Contrôle direct** : Voie directe vers les motoneurones α (tronc cérébral/moelle épinière).

Rôle :

- **Exécution précise des mouvements** : Contraction de groupes musculaires (non d'un muscle isolé).
- **Champ musculaire** : Un seul neurone cortical active plusieurs muscles pour un mouvement coordonné (exemple : mouvement localisé de l'hémicorps controlatéral).

III-B/ Cortex Prémoteur Latéral (APM – Aire 6)

Caractéristiques :

- **Stimulation plus intense** nécessaire pour déclencher des mouvements (circuits multisynaptiques).
- **Intègre des informations sensorielles** (visuelles, somesthésiques) via le cortex pariétal.

Rôle :

- **Planification et programmation** :
  - Crée une "image motrice" du mouvement (exemple : positionner les épaules avant une tâche manuelle).
  - **Sélection du mouvement** basée sur des indices externes (exemple : neurones activés avant le mouvement lors d'un signal visuel chez le singe).

III-C/ Aire Motrice Supplémentaire (AMS – Aire 6)

Caractéristiques :

- Stimulation → **mouvements posturaux complexes** (souvent bilatéraux, ex : préhension avec les deux mains).
- **Activité pendant la planification ET l'exécution** : Flux sanguin augmente même lors de l'imagination du mouvement.

Rôle :

- **Coordination de séquences motrices** : Mouvements complexes (posture, orientation tête/yeux).
- **Programmation de mouvements internes** (ex : gestes intentionnels sans stimulus externe).

III-D/ Aires Motrices Spécialisées

1. **Aire de Broca (Aires 44-45)** :
   - **Langage parlé** : Production des mots et articulation.
   - Lésion → Aphasie motrice (difficulté à former des phrases).
2. **Aires des mouvements oculaires volontaires** :
   - **Contrôle des yeux/paupières** (ex : suivre un objet).
   - Connectée au lobe occipital (traitement visuel).
3. **Aire de rotation de la tête** :
   - **Orientation tête vers une cible** (coordonné avec les mouvements oculaires).
4. **Aire d'habileté manuelle** :
   - **Gestes fins des mains** (ex : écrire, saisir un objet).
   - Lésion → Apraxie (mouvements désorganisés sans but).

IV/ LES VOIES MOTRICES DESCENDANTES CORTICOBULBAIRES ET CORTOCOSPINALES :

Ces voies ont leur origine dans les neurones pyramidaux de la couche V : grandes et petites cellules pyramidales ; et les cellules de Betz qui sont en fait peu nombreuses (elles ne représentent que 5% des projections sur la moelle).

Les axones de tous ces neurones forment **les faisceaux cortico-bulbaires** qui se terminent dans les centres du tronc cérébral et **les faisceaux cortico-spinaux** ou (**pyramidaux**) qui se terminent dans la moelle.

Dans leur trajet, ils empruntent le bras postérieur de la capsule interne dans le cerveau antérieur, puis le pédoncule cérébral, à la base du mésencéphale.

Ils traversent ensuite la base du pont, puis se réunissent de nouveau à la surface ventrale du bulbe pour former les pyramides bulbaires.

Les fibres qui innervent les noyaux des nerfs crâniens, la formation réticulaire et le noyau rouge quittent cette voie à différents niveaux du tronc cérébral **constituant le faisceau cortico-bulbaire**.

A l'extrémité caudale du bulbe, la majorité des fibres du faisceau pyramidal (environ 90%) croisent la ligne médiane (elles décussent) et entrent dans les cordons latéraux de la moelle controlatérale où elles forment **le faisceau corticospinal** (ou **pyramidal**) **latéral**.

Les 10% qui restent entrent directement dans la moelle, sans croiser, forment **le faisceau corticospinal** (ou **pyramidal**) **ventral**. Ces fibres se terminent soit ipsilatéralement, soit bilatéralement (par des collatérales qui franchissent la ligne médiane en empruntant la commissure blanche antérieure de la moelle).

- La voie corticospinale ventrale a son origine principale dans les régions du cortex moteur qui commandent la musculature axiale et proximale et qui projettent sur la formation réticulaire. Elle se termine principalement sur des interneurones dans la partie ventrale de la corne ventrale.
- Le faisceau cortico-spinal latéral est une voie directe du cortex vers la moelle, il se termine principalement sur des interneurones dans la partie latérale de la corne ventrale. Quelques-uns de ses axones forment des contacts synaptiques directes sur les motoneurones α qui contrôlent la musculature distale (les motoneurones α innervant les muscles de l'avants bras et de la main), ce qui explique que le faisceau pyramidal latéral a un rôle important dans le contrôle de la motricité de la main).

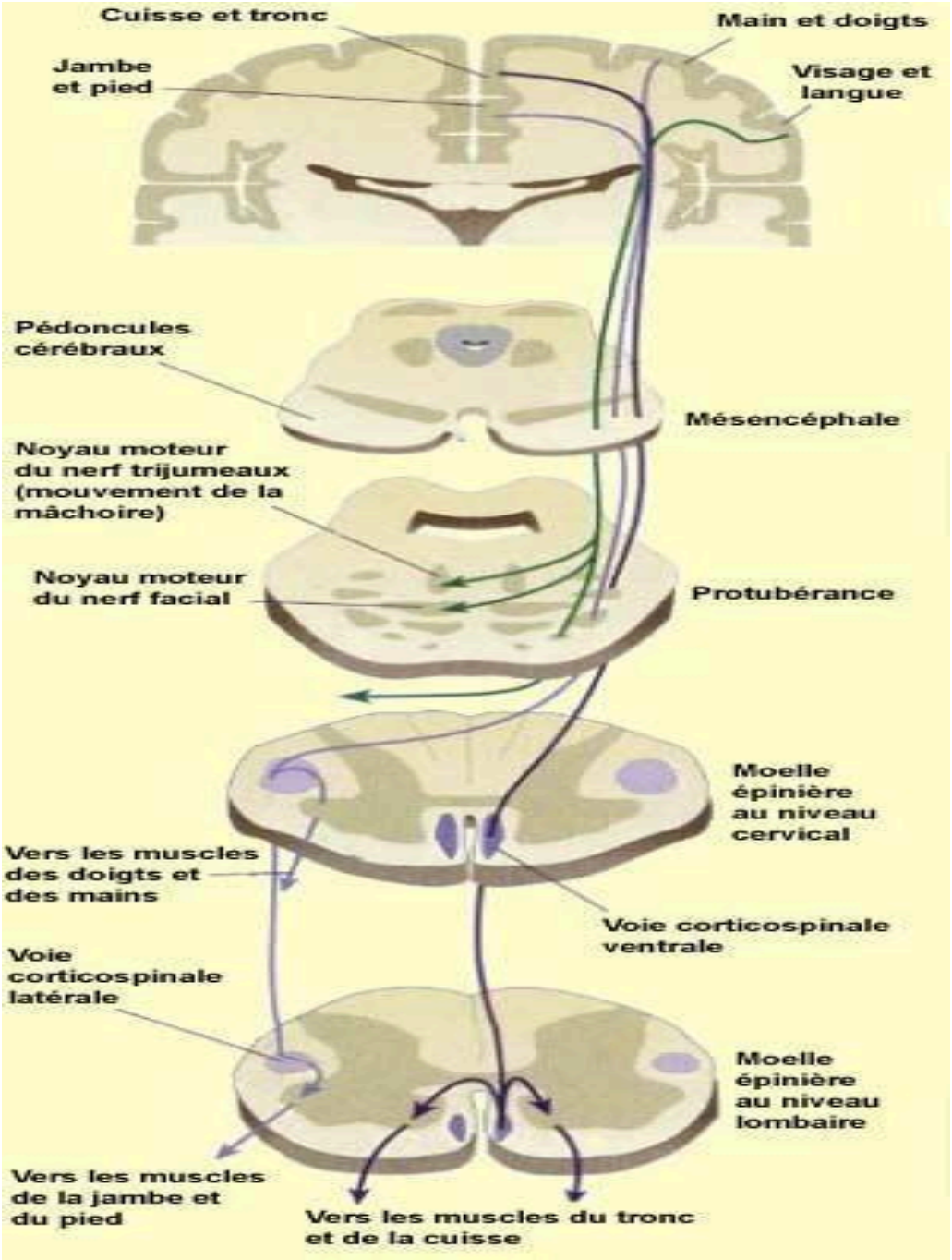
Cuisse et tronc
Main et doigts
Jambe
et pied
Visage et
langue
Pédoncules
cérébraux
Mésencéphale
Noyau moteur
du nerf trijumeaux
(mouvement de la
mâchoire)
Noyau moteur
du nerf facial
Protubérance
Moelle
épinière
au niveau
cervical
Vers les muscles
des doigts et
des mains
Voie corticospinale
ventrale
Voie
corticospinale
latérale
Moelle
épinière
au niveau
lombaire
Vers les muscles
de la jambe et
du pied
Vers les muscles du tronc
et de la cuisse

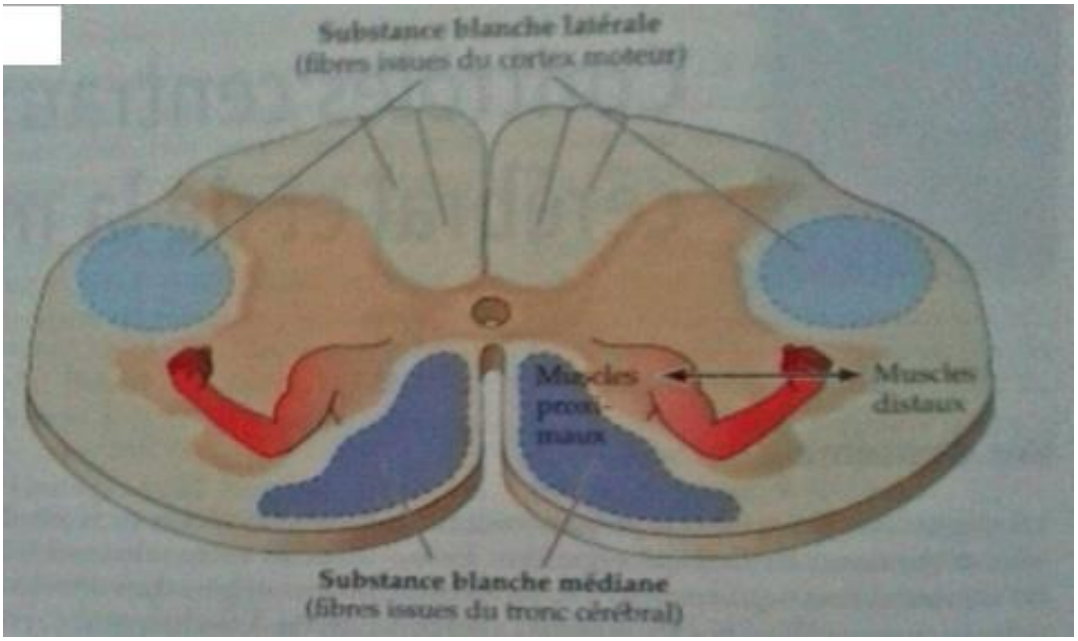

Durant les années 1930, le neurochirurgien américain Wilder Penfield a démontrais que le cortex moteur contient lui aussi une carte topographique de la musculature controlatérale du corps en stimulant électriquement la surface du cortex moteur chez plus de 400 patients lors d'interventions neurochirurgicales en rapportant l'emplacement des contractions musculaires ainsi obtenues à l'endroit stimulé, il put tracer la carte de représentation des muscles sur le gyrus précentral.

Il constata que cette carte motrice présente les mêmes disproportions que la carte somesthésique du gyrus postcentral.

La musculature utilisée pour des taches qui exigent un contrôle moteur fin (comme celle de la face ou des mains) occupe une surface plus étendue que celle des muscles dont la tache motrice est moins fine (comme ceux du tronc).

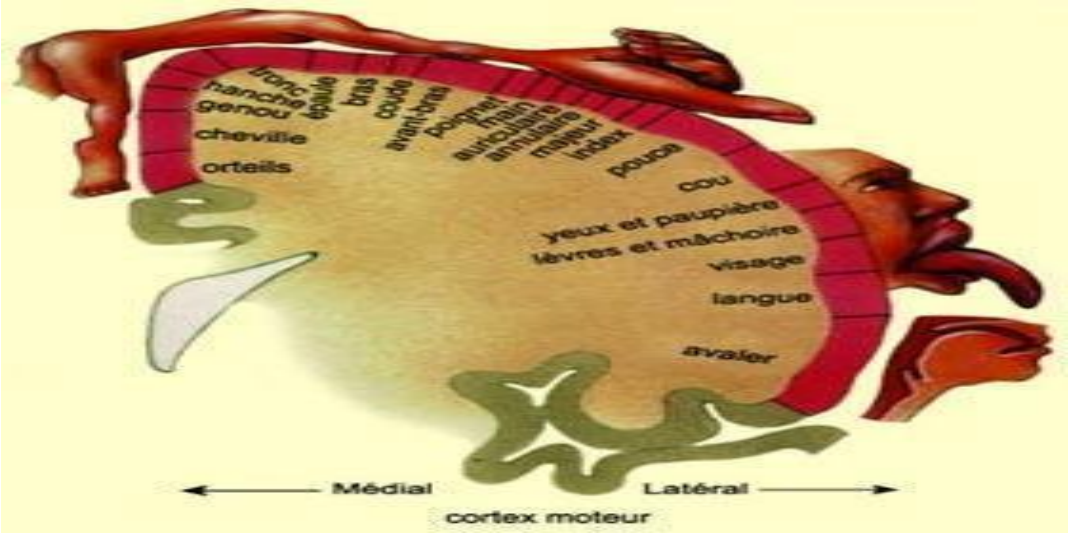

V/ LES AFFERENCES ET EFFERENCES :

Pour réaliser un **mouvement volontaire**, le **cortex frontal** (responsable de la planification) collabore avec le **cortex pariétal postérieur** (traitement des informations sensorielles).

- **Rôle du cortex pariétal postérieur** :
  - Intègre des données **somatosensorielles**, **proprioceptives** et **visuelles** pour évaluer la position du corps et de la cible.
  - Crée des **modèles internes** du mouvement avant son exécution.
- **Deux zones clés** :
  - **Aire 5** : Reçoit des informations somatosensorielles (aires 1, 2, 3).
  - **Aire 7** : Intègre des signaux visuels.
- **Coordination** : Les aires pariétales et préfrontales envoient des instructions à l'**aire 6** (prémotrice), qui planifie le mouvement avec le **cervelet** et les **noyaux gris centraux**.

V-A/ Afférences (Entrées Sensorielles)

Origine des informations reçues par le cortex moteur :

1. **Cortex somesthésique** :
   - Informations tactiles et proprioceptives → adaptent le mouvement en temps réel.
2. **Cortex visuel et auditif** :
   - Via le cortex pariétal postérieur (ex : localisation d'une cible visuelle).
3. **Aires motrices controlatérales** :
   - Communication interhémisphérique via le **corps calleux**.
4. **Thalamus** :
   - **Complexe ventrobasal** : Transmet signaux cutanés/proprioceptifs.
   - **Noyaux ventrolatéral et ventral antérieur** : Relaient les signaux du cervelet et des noyaux gris centraux.
   - **Noyaux intralaminaires** : Régulent l'excitabilité générale du cortex.

V-B/ Efférences (Sorties Motrices)

Voies de sortie du cortex moteur vers l'effecteur (muscles) :

1. **Vers la moelle épinière** :
   - **Faisceau cortico-spinal** (voie directe) → contrôle des mouvements précis (ex : doigts).
   - **Faisceau cortico-rubro-spinal** (voie indirecte via le noyau rouge) → mouvements plus globaux.
   - *Ces faisceaux forment le **système moteur latéral**.*
2. **Vers le tronc cérébral** :

- **Faisceau cortico-bulbaire** : Contrôle des muscles de la tête (ex : parole, mastication).
- **Substance réticulée et noyaux vestibulaires** :
  - Projettent vers la moelle (système **médial**) → maintien de la posture/équilibre.
  - Envoient des signaux au cervelet (intégration sensorimotrice).
- **Noyaux du pont et olive bulbaire** : Relais vers le cervelet pour coordination fine.

3. **Vers les noyaux gris centraux** (striatum, noyau subthalamique) :
   - Régulation des séquences motrices et apprentissage.
4. **Projections interhémisphériques** :
   - Coordination entre hémisphères via le **corps calleux**.

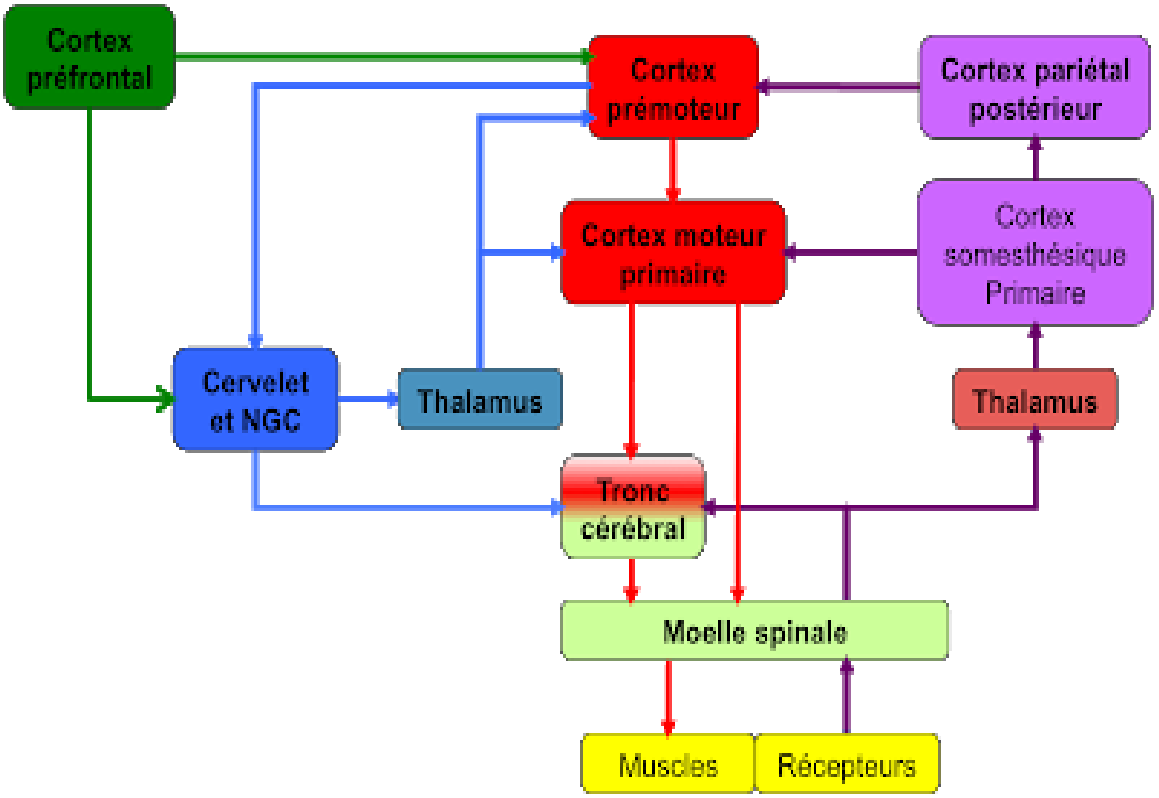

Schématisation des relations des structures nerveuses impliquées dans le mouvement

VI/ SEMIOLOGIE D'ATTEINTE DES AIRES CORTICALES MOTRICES OU DES VOIES DESCENDANTES :

Les lésions (accidents vasculaires cérébrales, traumatismes, dégénératives, tumorales, …) des aires motrices ou des voies descendantes (cortico-bulbaires et corticospinales ou

pyramidales) peuvent se manifester par des signes cliniques orientant vers l'origine central de l'atteinte motrice.

Parmi plusieurs signes on va citer :

Le syndrome pyramidal :

L'atteinte du cortex moteur ou des fibres passant par la capsule interne, provoque initialement une paralysie flasque (abolition du tonus).

Les manifestations aiguent les plus graves concernent les bras et les jambes, le contrôle des muscles du tronc est généralement préservé (soit par les voies du tronc cérébral soit par projection bilatérale de la voie ventrale qui contrôlent la musculature axiale).

Cette période d'hypotonie est qualifiée de choc spinal, elle reflète la diminution de l'activité des circuits spinaux privés des influences du cortex moteur et du tronc cérébral.

Après quelques jours, les circuits spinaux retrouvent une bonne partie de leurs fonctions (mécanisme mal connu).

Par la suite des symptômes moteurs s'installe :

- Le signe de Babinski : si on gratte la plante du pied du talon aux orteils, normalement on obtient une flexion des autres orteils ; en cas d'atteinte on aura une extension du gros orteil et l'ouverture en éventail des autres orteils. (**Babinski positif**).
  On le trouve chez les nourrissons avant maturation cortico-spinale (contrôle incomplet des neurones moteurs corticaux sur les circuits moteurs locaux) ; il est physiologique à cet âge.

- Spasticité : augmentation du tonus musculaire, exagération du réflexe d'étirement, et un clonus (alternance de contraction et de relâchement d'un muscle en réponse à son étirement).
  Elle est due probablement à un retrait des influences inhibitrices qu'exerce le cortex sur les centre posturaux (des noyaux vestibulaires et la formation réticulaire).

- Perte de la capacité d'exécuter des mouvements fins : si la lésion touche les voies descendantes qui innervent la musculature distale (mains).

- **La rigidité de décérébration** :

Charles Sherrington qui a donné le nom de rigidité de décérébration.

Elle est causée par une lésion des vois descendantes au niveau du tronc cérébral (au-dessus des noyaux vestibulaires et en dessous du noyaux rouge).

- **L'apraxie** :

Une lésion affectant les aires prémotrices peut entraîner une apraxie, c'est à dire une difficulté à réaliser des gestes volontaires complexes alors que la réalisation des gestes simples et que la sensibilité reste normale

- **<u>Le syndrome frontal</u> :**

En plus des troubles moteurs, le patient peut présenter :

- Des troubles de comportement : hypoactivité globale, perte d'initiation (ralentissement psychomoteur) ou au contraire une excitation et une hyperactivité ; troubles de l'attention, de concentration et de mémoire… .
- De l'aphasie (de Broca) : réduction de l'expression (réduction des mots jusqu'à l'incapacité totale de parler (mutisme).